ISSN 2658-7653

RADIOLOGY STUDY

научно-практический журнал

№1 (2) ИЮЛЬ 2020

RADIOLOGY STUDY

научно-практический журнал

ДОРОГИЕ ДРУЗЬЯ И КОЛЛЕГИ!

Рады представить читателям второй номер нашего журнала в совершенно новом формате. В этом номере большое количество статей и интересных наблюдений из практики, посвященных разным направлениям диагностики и ИТ-решениям в здравоохранении. Целевая аудитория издания – начинающие врачи-рентгенологи и радиологи, специалисты по ультразвуковой диагностике, рентгеноэндоваскулярной хирургии и радиотерапии, специалисты в области общественного здравоохранения. Мы стремимся сделать журнал интересным для организаторов здравоохранения, сотрудников кафедр и ординаторов, обучающихся по профильным специальностям. Надеемся, что читатели найдут в этом номере материалы, которые будут отвечать их интересам и помогать в практической работе. Ждем от вас писем с вопросами и предложениями по тематикам следующих выпусков.

SOCIAL

www.24radiology.ru

@radiology_study

vk.com/radiologystudy

РЕДАКЦИЯ

Редакционная коллегия:

Низовцова Людмила Арсеньевна, профессор, доктор медицинских наук, Москва, Россия.
Босин Виктор Юрьевич, профессор, доктор медицинских наук, Москва, Россия.
Буланов Михаил Николаевич, профессор, доктор медицинских наук, Владимир, Россия.
Фисенко Елена Полиектовна, профессор, доктор медицинских наук, Москва, Россия.
Гомболевский Виктор Александрович, кандидат медицинских наук, Москва, Россия.
Гришков Сергей Михайлович, кандидат медицинских наук, Москва, Россия.
Зельтер Павел Михайлович, кандидат медицинских наук, Самара, Россия.
Курешова Дарья Николаевна, кандидат медицинских наук, Москва, Россия.
Кульберг Николай Сергеевич, кандидат физико-математических наук, Москва, Россия.
Мельников Александр Александрович, кандидат медицинских наук, Москва, Россия.
Петряйкин Алексей Владимирович, кандидат медицинских наук, Москва Россия.
Соломяный Виктор Вячеславович, кандидат медицинских наук, Москва Россия.
Шапиева Альбина Нуруллаевна, врач кардиолог-аритмолог, Москва Россия.
Панина Елена Вячеславовна, член правления РОО медицинских сестер, Москва, Россия.
Блохин Иван Андреевич, научный сотрудник, Москва, Россия.
Гележе Павел Борисович, научный сотрудник, Москва, Россия.
Шапиев Арсен Нуруллаевич, научный сотрудник, Москва, Россия.
Николаев Александр Евгеньевич, научный сотрудник, Москва, Россия.

Ответственный секретарь:

Чернина Валерия Юрьевна, научный сотрудник, Москва, Россия.

Редакционно-издательский отдел:

Гончар Анна Павловна, научный сотрудник, Москва, Россия.
Сучилова Мария Максимовна, научный сотрудник, переводчик, Москва, Россия.
Коркунова Ольга Андревна, научный сотрудник, Москва, Россия.
Цолов Даниил Иванович, дизайн, вёрстка, Москва, Россия.
Кармазенюк Алина Викторовна, вёрстка, Белгород, Россия.

Адрес журнала: *radiologystudy.ru*
Адрес для переписки: *RS-journal@yandex.ru*
Регистрационный номер: *Эл №ФС77-74575 от 14 декабря 2018*
ISSN *2658-7653*
Языки: *русский, английский*

СОДЕРЖАНИЕ

Научные статьи

Методика оценки зависимости определения измеряемого коэффициента диффузии от температуры при диффузионно-взвешенной магнитно-резонансной томографии 7

Поиск взаимосвязи кальцификации грудной аорты и остеопороза в Московском скрининге рака легких 12

Оценка эмфиземы в скрининге рака легкого 18

Клинические случаи

Клинический случай: апофизит седалищной кости 25

Практическая часть

Лучевая диагностика мастита 31

Системный подход к кистозному паттерну в легких 38

Анатомия

Анатомия молочной железы 49

CONTENTS

Science part

Methods for assessing the dependence of ADC on temperature with DWI MRI 7

Assessment of thoracic aortic calcification and osteoporosis in Moscow Lung cancer screening: Is there a correlation between these findings? 12

Emphysema assessment with ultra-low dose computed tomography in Moscow Lung Cancer Screening 18

Clinical cases

Ischial bone apophysitis: a clinical case 25

Practical part

Mastits visualization and BI-RADS 31

A systematic approach to a cystic pattern in the lungs 38

Anatomy

Mammary gland: anatomy 49

НАУЧНЫЕ СТАТЬИ

ТЕМА:

Методика оценки зависимости определения измеряемого коэффициента диффузии от температуры при диффузионно-взвешенной магнитно-резонансной томографии

Д. С. Семенов, К.А. Сергунова, Е.С. Ахмад, Ю.А. Васильев
ГБУЗ «Научно-практический клинический центр диагностики и телемедицинских технологий Департамента здравоохранения города Москвы»

Цель исследования

Цель данного исследования является разработка методики оценки зависимости от температуры измеряемого коэффициента диффузии (ИКД), рассчитанного при выполнении диффузионно-взвешенной магнитно-резонансной томографии (МРТ).

Материал и методы

Для создания различных ИКД использовались физические модели затрудненной диффузии, представляющие собой водные растворы полимера (поливинилпирролидона) с различной концентрацией. Температура растворов измерялась с помощью оптоволоконной системы измерения температуры с закреплением датчиков внутри пробирок. Зависимость изменения ИКД от температуры фиксировалась при периодическом запуске последовательности EPI во время охлаждения фантома от 38 °C до 22 °C.

Результаты

В результате экспериментального исследования были получены зависимости ИКД от температуры для каждой модели затрудненной диффузии. Апробация методики показала, что в диапазоне температур, допустимых в кабинете МРТ действующей нормативной документацией (20-23 °C), значения ИКД могут отличаться до 25 %. Рассчитаны аппроксимирующие коэффициенты зависимости ИКД от температуры для используемых растворов ПВП.

Выводы

Представленная экспериментальная методика позволяет повысить эффективность процедуры периодического контроля качества с применением фантома для диффузионно-взвешенной магнитно-резонансной томографии путем введения поправочного коэффициента.

Ключевые слова:

диффузионно-взвешенная магнитно-резонансная томография, измеряемый коэффициент диффузии, контроль качества.

Семенов Дмитрий Сергеевич

Тел.: +7 (916) 339-76-83

Электронная почта: d.semenov@npcmr.ru

Введение

Диффузионно-взвешенная магнитно-резонансная томография (ДВ) МРТ - один из методов медицинской визуализации, применяемый для выявления и оценки неопластических процессов. Характерной особенностью данного режима является наличие количественной характеристики - измеряемого коэффициента диффузии (ИКД), отражающего степень подвижности молекулы воды в тканях. Использование значений ИКД для формирования заключения о вероятной злокачественности опухоли [1,2] обуславливает необходимость контроля точности и повторяемости определения данного показателя [3].

Традиционно, контроль качества изображений в рентгенологии предполагает использование фантомов – специальных тест-объектов, обладающих известными свойствами. Получение изображения фантома позволяет судить о корректности работы оборудования и принять решение о возможности его дальнейшей эксплуатации и введении поправочного коэффициента.

Точность измерения ИКД зависит от таких факторов, как качество градиентной калибровки и точности подачи градиентных импульсов. В связи со сложностью прямого контроля данных параметров, был разработан фантом [4], позволяющий имитировать весь диапазон коэффициентов самодиффузии, регистрируемый в тканях организма, в том числе, учитывая различные типы диффузии (ограниченную, затрудненную и неограниченную) [5], и в результате повысить точность ИКД введением поправочного коэффициента. Сравнение различных аппаратов подтверждает расхождение в значениях ИКД определяемых не только на оборудовании разных производителей, но и на томографах одной модели, расположенных в разных медицинских учреждениях [6], а следовательно, и необходимость внедрения методик контроля и кросс-калибровки оборудования в практику.

Помимо перечисленных выше факторов, вносящих вклад в измерение ИКД, на следующем этапе работы предлагается исследование влияния температуры образцов на регистрируемые значения ИКД. Температурные колебания объясняются в общем случае переменной температурой воздуха в процедурной МРТ (20 – 23 °С согласно СанПиН 2.1.3.2630 10 [7]), тепловым режимом работы аппарата и климатической установки.

Таким образом, целью данного исследования являлась разработка методики оценки зависимости ИКД образцов от температуры.

Материалы и методы

Наиболее известным описанием зависимости коэффициента самодиффузии от температуры является уравнение Эйнштейна-Смолуховского:

$$D = \frac{kT}{3\pi\eta d}, \quad (1)$$

где η – вязкость, d – диаметр частицы, k – постоянная Больцмана, T – абсолютная температура.

Однако, ввиду используемых в выражении (1) макроскопических приближений для описания молекулярных характеристик вносит ограничение на применение его в данной задаче и позволяет получить лишь оценочные значения. Поэтому, оно использовалось только для оценочных вычислений при подборе материалов фантома. Данная работа предлагает методику экспериментального определения зависимости ИКД от температуры.

Для моделирования затрудненной диффузии, возникающей в результате столкновения молекул воды с макромолекулами, клеточными органеллами, компартментами были использованы водные растворы с различными концентрациями поливинилпирролидона (ПВП): 0 (вода), 10, 30, 50, 70 %. Пробирки с указанными растворами располагались на специальном каркасе в контейнере из амагнитного пластика, объем которого был заполнен водой.

Согласно ГОСТ Р МЭК 60601-2-33 [8] запрещается проведение МР-исследования в случае, если локальная температура тела превышает значение 39 °С. Рациональным решением представляется предварительный нагрев фантома и проведение серии МР-исследований в режиме (ДВ) МРТ в процессе его остывания.

Отдельной задачей является точное измерение температуры растворов фантома. Для этого традиционно применяются следующие методы: МР-термометрия, бесконтактные измерения (например, тепловидение), измерения с контактных датчиков. Опыт проведения такого рода исследований показал, что предпочтительным является использование оптоволоконных датчиков температуры, невосприимчивых к воздействию магнитных полей томографа и обладающих высокой точностью (до 0,01 °С) [9]. Кроме того, время срабатывания датчиков пренебрежимо мало по сравнению со временем сканирования, что обеспечивает возможность оценки корректности используемых данных.

Блок управления многоканальной оптоволоконной системы измерения деформации и температуры

«АСИД-12», производство ООО «Оптиз-Мониторинг» (рис. 1), располагался в техническом помещении кабинета МРТ. Датчики были проведены через технологическое отверстие в клетке Фарадея и зафиксированы в центрах пробирок. Для контроля показаний оптоволоконной системы использовался спиртовой термометр.

Рисунок 1. *Блок управления оптоволоконной системы измерения температуры*

Для обеспечения процесса охлаждения перед началом эксперимента фантом был термостатирован помещением открытого контейнера в проточную воду температурой 38,0 °С. Температура воздуха в процедурной кабинета МРТ – 23,0 °С.

Сканирование проводилось на аппарате Toshiba Excelart Vantage 1,5 Тл с использованием импульсной последовательностью DWI_EPI при следующих параметрах: TR 5300 мс, TE 100 мс, FOV 26 x 26 см, матрица 128 x 128, число срезов 15, b-фактор = 600, 800 с/мм2, время сканирования 32 с. Запуск сканирования производился со следующей частотой: 38 – 34 °С – каждую минуту, 34 – 30 °С – каждые 2 минуты, 30 – 28 °С – старт каждые 5 минут.

Статистический анализ данных полученных ИКД-карт был выполнен следующим образом:

- при помощи разработанного программного комплекса, на МР-изображениях выделялись области интереса ROIj, охватывающие порядка 80% площади сечения образцов для каждого j-ого вещества;

- в автоматическом режиме производился расчет среднего значения ИКД Dj и среднеквадратического отклонения σj по выборке Di,j, i = 1, 2 … Nj, где Nj – количество пикселей внутри ROIj;

- из полученной выборки исключались пиксели, выделенные ошибочно и соответствующие условию (2)

$$D_{ij} \notin \left(D_j - 3\sigma_j, D_j - 3\sigma_j\right); \quad (2)$$

При этом, за истинное значение температуры принималось среднее значение показаний датчика за время исследования.

Результаты

На рисунке 2 представлены полученные в результате применения предложенной методики зависимости ИКД растворов фантома от температуры.

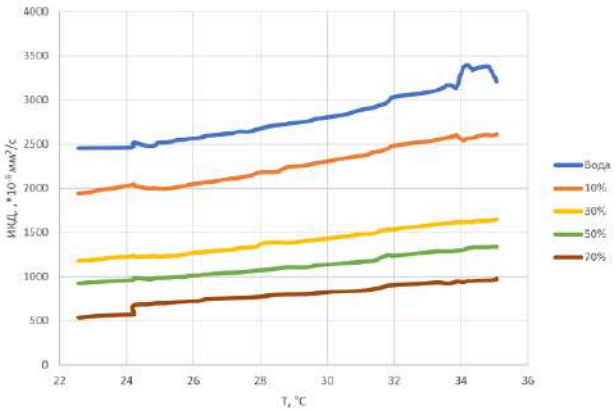

Рис. 2. *График зависимости ИКД от температуры для разных концентраций ПВП*

Апробация методики показала, что в диапазоне температур, допустимых действующей нормативной документацией, регистрируемые при (ДВ) МРТ значения ИКД могут отличаться до 25%.

Исследование зависимости ИКД от температуры позволило построить аппроксимирующие кривые и рассчитать их коэффициенты. Для растворов с концентрацией ПВП 50% и 70% наиболее близкой является линейная функция аппроксимации вида y=a*x+b. Коэффициенты a и b определяются методом наименьших квадратов. В таблице 1 представлены рассчитанные коэффициенты.

Для водных растворов ПВП с концентрациями 0, 10 и 30% зависимость ИКД от температуры имеет квадратичных характер вида: y = c*x2+a*x+b.

Таблица 1. *Аппроксимирующие коэффициенты зависимости ИКД от температуры для указанных водных растворов ПВП*

	ПВП 50%	ПВП 70%	ПВП 0%	ПВП 10%	ПВП 30%
c	0	0	4,73	1,49	0,71
a	35,55	89,90	-199,49	-26,96	-0,73
b	29,63	-59,68	4550,10	1776,50	816,25

Использование рассчитанных аппроксимирующих коэффициентов позволяет корректировать измерения ИКД, выполненных в разных температурных условиях, и проводить сличительные испытания по сравнению результатов на разных МР-томографах.

Скачок значений коэффициента диффузии воды при температурах 34 – 35 °С может быть связан с движением жидкости в объеме фантома, вызванным его перемещением вместе со столом пациента при начальном позиционировании.

Применение данной методики обеспечивает возможность введения поправочного коэффициента kD для минимизации влияния систематической погрешности на результат измерения ИКД:

$$\sum_i \left(k_D \cdot ИКД_{PVP_i} - D_{PVP_i}\right)^2 \to \min_{k_D} \quad (3)$$

где $ИКД_{PVPi}$ – значение, полученное в результате (ДВ) МРТ, D_{PVPi} – истинное значение коэффициента самодиффузии, определенное методом ЯМР-спектрометрии при производстве фантома.

Результатом применения предложенной методики является обеспечение высокой точности и повторяемости измерения ИКД при (ДВ) МРТ.

Выводы

Данная работа показала возможность и актуальность оценки зависимости ИКД от температуры при (ДВ) МРТ для обеспечения качества производимых МР-исследований. Представленная экспериментальная методика позволяет повысить эффективность процедуры периодического контроля качества с применением фантома для диффузионно-взвешенной магнитно-резонансной томографии путем введения поправочного коэффициента.

Результаты работы также могут быть применены при разработке рекомендаций по измерению ИКД в диагностических целях.

Список литературы:

1. Bickel H., Pinker-Domenig K., Bogner W., Spick C., Bagó-Horváth Z., Weber M., et al. Quantitative apparent diffusion coefficient as a noninvasive imaging biomarker for the differentiation of invasive breast cancer and ductal carcinoma in situ. Invest Radiol. 2015; 50 (2): 95-100.

2. Gawande R.S., Gonzalez G., Messing S., Khurana A., Daldrup-Link H.E. Role of diffusion-weighted imaging in differentiating benign and malignant pediatric abdominal tumors. Pediatr Radiol. 2013; 43 (7): 836-845.

3. Сергунова К.А., Карпов И.Н., Громов А.И., Морозов А.К., Семенов Д.С. Разработка аппаратно - программных средств контроля параметров качества диффузионно - взвешенных изображений для повышения эффективности диагностики опухолевых образований. Биотехносфера. 2016; 5 (47): 9-13.

4. Патент № 187202 РФ. Устройство фантома для контроля параметров диффузионно-взвешенных изображений магнитно-резонансной томографии / Сергунова К.А., Петряйкин А.В., Семенов Д.С., Ахмад Е.С. G 01 N 24/08. 2019. Бюл. № 6.

5. Сергунова К.А., Петряйкин А.В., Ахмад Е.С., Кивасев С.А., Семенов Д.С. и др. Моделирование процессов диффузии в магнитно-резонансной томографии. Радиология - практика. 2019; 2 (74): 50–68 (в печати).

6. Kivrak A.S., Paksoy Y., Erol C., Koplay M., Ozbek S., Kara F. Comparison of apparent diffusion coefficient values among different MRI platforms: a multicenter phantom study. Diagnostic Interv Radiol. 2013; 19 (6): 433-437.

7. СанПиН 2.1.3.2630-10 ‘Санитарно-эпидемиологические требования к организациям, осуществляющим медицинскую деятельность’ (с изменениями на 10 июня 2016 года). 2010.

8. ГОСТ Р МЭК 60601-2-33-2013 Изделия медицинские электрические. Часть 2-33. Частные требования безопасности с учетом основных функциональных характеристик к медицинскому диагностическому оборудованию, работающему на основе магнитного резонанса. М.: Стандартинформ, 2016. 86 с.

9. Васильев Ю.А., Семенов Д.С., Яцеев В.А., Ахмад Е.С., Петряйкин А.В., Марусина М.Я., и др. Экспериментальное исследование нагрева ферромагнитных объектов при проведении магнитно-резонансной томографии. Научно-технический вестник информационных технологий, механики и оптики. 2019; 19 (1): 173-179.

ТЕМА:

Поиск корреляции между кальцификацией грудной аорты и остеопорозом в Московском скрининге рака легкого

Коркунова О. А.1, Сучилова М. М.1, Николаев А.Е.1, Гришков С. М.2, Гомболевский В. А.1, Босин В. Ю.1.

1. ГБУЗ «Научно-практический клинический центр диагностики и телемедицинских технологий ДЗМ»

2. Philips в здравоохранении по России и Центральной Азии

Цель

Поиск корреляции между кальцификацией грудного отдела аорты и остеопорозом по данным ультра-НДКТ у пациентов в скрининге рака легкого.

Материалы и методы

Количественная оценка кальцификации грудного отдела аорты выполнялась полуавтоматическим методом в программе OsiriX по индексу Agatston. Количественная оценка МПК позвонков (Th12, L1) была выполнена при помощи асинхронной QCT-денситометрии. Коэффициент корреляции был рассчитан по формулам Пирсона и Спирмена. ретроспективное исследование включены результаты ультра-НДКТ 61 пациентов, из которых 27 - мужчины (44%) и 34 - женщины (56%) ; в возрастной группе 57-87 лет. Данная группа пациентов была исключительно для оценки кальциноза аорты и МПК.

Результаты

В ретроспективное исследование включены результаты ультра-НДКТ 61 пациентов, из которых 27 - мужчины (44%) и 34 - женщины (56%) ; в возрастной группе 57-87 лет. Проведено количественное определение выраженности кальцификации аорты по индексам Агатстон, Volume, Mass, а также качественный и количественный анализ встречаемости кальцификации аорты, а также остеопороза при проведении скрининга рака лёгкого. Прове-дена оценка корреляции между кальцификацией грудной аорты и МПК позвонков на уровне Th12-L1.

Заключение

По данным исследования не удалось выявить корреляцию между кальцификацией грудного отдела аорты и снижением МПК тел Th12-L1 позвонков.

Ключевые слова:

кальцификация аорты, остеопороз,
ультра-низкодозная компьютерная томография

Список сокращений:

НДКТ - низкодозная компьютерная томография
ультра-НДКТ - ультра-низкодозная компьютерная томография
МПК - минеральная плотность кости
QCT - количественная компьютерная томография
альцификация аорты, остеопороз,
ультра-низкодозная компьютерная томография

Коркунова Ольга Андреевна
E-mail: *oa.korkunova@gmail.com*

Введение

Находки со стороны сердечно-сосудистой системы часто выявляются с помощью низ-кодозной компьютерной томографии (НДКТ), которая используется в скрининге рака лёгко-го [1, 2]. В Московском скрининге рака легкого используется не НДКТ, а ультра-низкодозная компьютерная томография (ультра-НДКТ), так как в Российской Федерации более жесткие критерии по допустимой дозе лучевой нагрузки для обследования здорового населения, чем в США и многих странах Европы. При ультра-НДКТ доза лучевой нагрузки не превышает 1 мЗв, однако исследование становится более шумным, что приводит к снижению качества [3]. Одной из важных случайных находок в скрининге является кальцификация грудного отдела аорты, которая отражает наличие атеросклероза, а также ассоциирована с развитием ишемической болезни сердца, инсультов и повышением риска сердечно-сосудистых событий и смертности [2, 4-7].

По данным НДКТ, выполненным в рамках скрининга рака легкого, можно количест-венно оценивать показатели минеральной плотности кости (МПК), что позволяет выявить остеопороз (при МПК< 80 mg/cm3) и остеопению (при МПК от 80 до 120 mg/cm3) [8]. В России остеопорозом страдают 34% женщин и 27% мужчин в возрасте старше 50 лет [9]. Ранняя диагностика остеопороза у бессимптомных пациентов позволяет снизить риск возникнове-ния патологических переломов [8-10].

В последнее время как эпидемиологические, так и клинические исследования показа-ли, что пациенты с низкой МПК подвергаются значительно большему риску развития сер-дечно-сосудистых заболеваний, а также неожиданных сердечно-сосудистых событий, более тяжелого коронарного атеросклероза и сосудистой кальцификации [11-16]. Согласно данным литературы, выраженная кальцинация аорты на уровне Th12 или брюшного отдела является предиктором снижения МПК и, следовательно, возникновения низкоэнергетических переломов [17-19]. Мы не нашли данных, отражающих корреляцию между кальцификацией грудного отдела аорты и снижением МПК на уровне Th12-L1 позвонков по данным ультра-НДКТ у пациентов в скрининге рака легкого.

дования показали, что пациенты с низкой минеральной плотностью костной ткани (МПК) подвергаются значительно большему риску развития сердечно-сосудистых заболеваний (ССЗ), а также неожиданных сердечно-сосудистых событий, более тяжелого коронарного атеросклероза и сосудистой кальцификации [12-17].

Цель исследования

Целью данного исследования является поиск корреляции между кальцификацией грудного отдела аорты и остеопорозом по данным ультра-НДКТ у пациентов в скрининге рака легкого.

Материалы и методы

В ретроспективное исследование вошли ультра-НДКТ, полученные на компьютерном томографе Toshiba Aquilion 64 (Canon Medical System, Japan), откалиброванном под возможность количественной оценки МПК по данным QCT-денситометрии [10, 20]. Информационное согласие не требовалось. Исследования были выполнены по ультра-НДКТ протоколам в скрининге рака легкого [21]. В исследование входили ультра-НДКТ пациентов, удовлетворяющих критериям включения/исключения в группе риска рака легкого [21]. Также критериями исключения являлись наличие электрокардиостимуляторов, металлоконструкций, переломы Th12-L1 позвонков, опухолевое поражение Th12-L1 позвонков. Нижняя граница сканирования включала тело L1 позвонка целиком.

Количественная оценка кальцификации восходящей части, дуги и нисходящей части грудного отдела аорты выполнялась полуавтоматическим методом в программе OsiriX по индексу Agatston (Рисунок 1 а, б). Количественная оценка МПК позвонков (Th12, L1) выполнялась полуавтоматическим методом в программе Mindways при помощи асинхронной QCT-денситометрии [10, 20]. Оценка кальцификации аорты и МПК выполнялась врачом-ординатором первого года обучения по специальности рентгенология.

Для оценки корреляции между кальцификацией грудной аорты и МПК позвонков на уровне Th12-L1 был рассчитан коэффициент корреляции по формулам Пирсона и Спирмена.

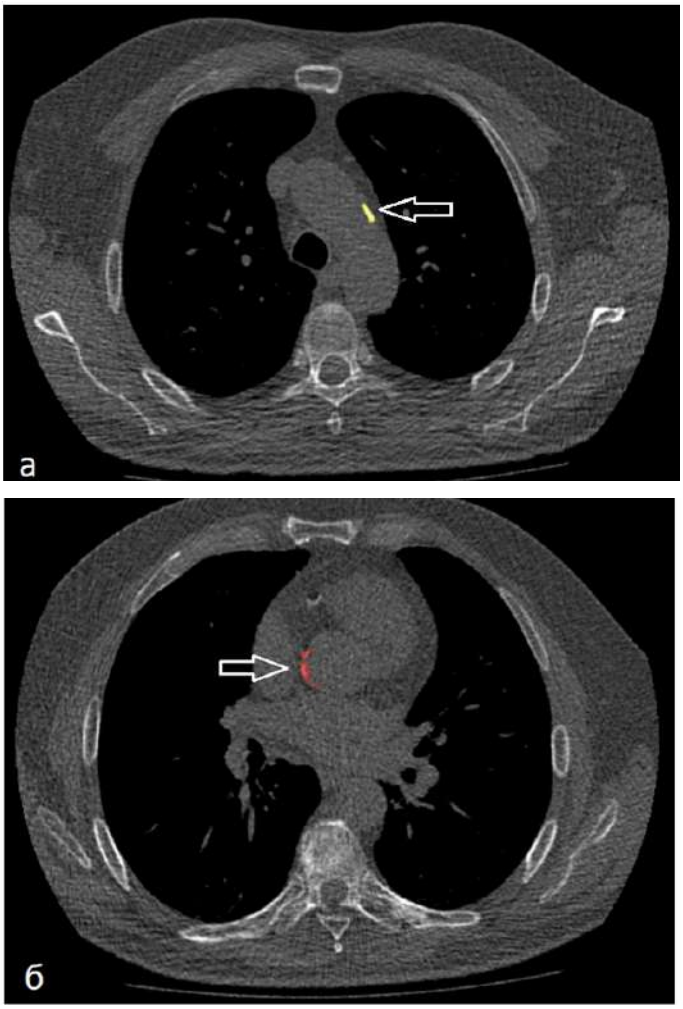

Рисунок 1 (а, б). *Ультра-НДКТ из скрининга рака легкого. Аксиальный срез толщиной 1 мм, «костное окно». Полуавтоматическая сегментация кальцинатов грудной аорты при помощи программы Osirix. а - кальцинат в дуге аорты выделен желтым цветом (стрелка). б - кальцинат в восходящем отделе аорты выделен красным цветом (стрелка).*

Результаты

В период с марта по июль 2019 г. в рамках проекта Московского скрининга рака лег-кого было выполнено 1433 ультра-НДКТ исследований. Из них 323 ультра-НДКТ были вы-полнены на томографе, откалиброванном под возможность количественной оценки МПК по данным QCT-денситометрии. В исследование вошли результаты 61 ультра-НДКТ пациентов, удовлетворяющие всем критериям включения и исключения. Возраст пациентов составил от 57 до 87 лет, из них 27 пациентов - мужчины (44%) и 34 - женщины (56%).

Так как индекс Agatston применяется для оценки кальцификации коронарных артерий, то разграничение показателей кальциевого индекса (0, 1 to 9, 10 to 99, 100 to 399, and >400) не подходят для оценки кальцификации аорты[22, 23]. В данном исследовании разграничения кальциевого индекса составили 0, 1-5000, 5000-10000 и >10000. В ходе количественной оценки кальцификации грудного отдела аорты по индексу Agatston выявлено, что в 10% случаев кальцификация аорты отсутствовала, в 55% случае кальциевый индекс составил менее 5000, в 25% случаев кальциевый индекс составил 5000-10000, в 10% - кальциевый индекс составил более 10000.

При количественной оценке минеральной плотности костной ткани позвонков на уровне Th12-L1 при помощи асинхронной QCT-денситометрии остеопороз (МПК< 80 mg/cm3) и остеопения (МПК от 80 до 120 mg/cm3) были выявлены с одинаковой частотой, каждый в 44.3% случаев. В 11.4% случаев минеральная плотность костной ткани находилась в пределах нормы (График 1).

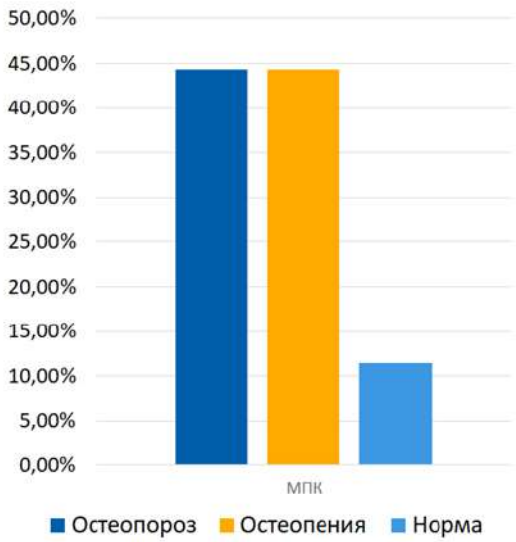

График 1. *Частота встречаемости остеопороза, остеопении и нормальной МПК по данным ультра-НДКТ в скрининге рака легкого.*

Результаты полуавтоматической оценки кальцификации аорты и оценки минеральной плотности костной ткани доступны по ссылке https://goo-gl.su/KYa6.

При оценке корреляции между кальцификацией грудной аорты и МПК позвонков на уровне Th12-L1 коэффициент корреляции по формуле Пирсона составил 0, по формуле Спирмена составил 0,14, что показывает отсутствие корреляции между переменными.

Обсуждение

В ходе данного исследования не удалось выявить корреляцию между кальцификацией грудного отдела аорты и снижением МПК тел Th12-L1 позвонков.

По данным зарубежных исследований, которые показывают наличие взаимосвязи ме-жду остеопорозом и сердечно-сосудистыми заболеваниями, в частности, кальцификацией аорты, оценка производилась либо по данным рентгенографии [17, 18], либо на стандартных компьютерных томограммах [19], где уровень шума ниже, чем на ультра-НДКТ. Количественная оценка кальцификации производилась на уровне брюшного отдела аорты, измерения МПК тел позвонков производилась на одном уровне с исследуемым отделом аорты [17-19].

Для количественной оценки МПК необходимо учитывать ряд факторов. Для оценки методом асинхронной QCT-денситометрии исследования должны быть выполнены на отка-либрованном томографе [10, 20, 24]. Также не все исследования, выполнение в рамках скри-нинга рака легкого, включают поясничные позвонки, а для оценки МПК в область исследо-вания должен полностью входить L1 позвонок.

Данное исследование имеет ряд ограничений. При достижении дозы лучевой нагрузки менее 1 мЗв при ультра-НДКТ уровень шума в исследовании становится выше, что может влиять на показатели при количественной оценке аортальной кальцификации и МПК. Отсутствие корреляции между остеопорозом и кальцификацией грудной аорты может быть обусловлено малым размером выборки в данном исследовании.

Для уменьшения уровня шума в НДКТ исследованиях Европейским обществом тора-кальной визуализации рекомендовано применение алгоритмов итеративных реконструкций [25]. Однако их применение связано с уменьшением показателей количественной оценки кальцинатов, что искажает возможность достоверной оценки таких исследований [26]. В данном исследовании алгоритмы итеративных реконструкций не применялись.

Заключение

По данным исследования не удалось выявить корреляцию между кальцификацией грудного отдела аорты и снижением МПК тел Th12-L1 позвонков по данным ультра-НДКТ в скрининге рака легкого.

Список литературы:

1. Tsai EB, Chiles C, Carter BW, et al. Incidental Findings on Lung Cancer Screening: Signifi-cance and Management. Semin Ultrasound CT MR. 2018;39(3):273-281. doi:10.1053/j.sult.2018.02.005

2. Mets OM, Vliegenthart R, Gondrie MJ, et al. Lung cancer screening CT-based prediction of cardiovascular events. JACC Cardiovasc Imaging. 2013;6(8):899-907. doi:10.1016/j.jcmg.2013.02.008

3. Kauczor, H., Baird, A., Blum, T.G. et al. ESR/ERS statement paper on lung cancer screen-ing. Eur Radiol 30, 3277–3294 (2020). https://doi.org/10.1007/s00330-020-06727-7

4. Европейское Общество Кардиологов (. РЕКОМЕНДАЦИИ ESC ПО ДИАГНОСТИКЕ И ЛЕЧЕНИЮ ЗАБОЛЕВАНИЙ АОРТЫ 2014. Российский кардиологический журнал. 2015;(7):7-72. https://doi.org/10.15829/1560-4071-2015-7-7-72

5. Santos, R. D., Rumberger, J. A., Budoff, M. J., Shaw, L. J., Orakzai, S. H., Berman, D., Raggi, P., Blumenthal, R. S., & Nasir, K. (2010). Thoracic aorta calcification detected by electron beam tomography predicts all-cause mortality. Atherosclerosis, 209(1), 131-135. https://doi.org/10.1016/j.atherosclerosis.2009.08.025

6. Hermann DM, Lehmann N, Gronewold J, et al. Thoracic aortic calcification is associated with incident stroke in the general population in addition to established risk factors. Eur Heart J Cardiovasc Imaging. 2015;16:684–690.

7. Kim J, Budoff MJ, Nasir K, et al. Thoracic aortic calcium, cardiovascular disease events, and all-cause mortality in asymptomatic individuals with zero coronary calcium: The Multi-Ethnic Study of Atherosclerosis (MESA). Atherosclerosis. 2017;257:1-8. doi:10.1016/j.atherosclerosis.2016.12.012

8. Pan Y, Shi D, Wang H, et al. Automatic opportunistic osteoporosis screening using low-dose chest computed tomography scans obtained for lung cancer screening. Eur Radiol. 2020;30(7):4107-4116. doi:10.1007/s00330-020-06679-y

9. Мельниченко Г.А., Белая Ж.Е., Рожинская Л.Я., Торопцова Н.В., Алексеева Л.И., Би-рюкова Е.В., Гребенникова Т.А., Дзеранова Л.К., Древаль А.В., Загородний Н.В., Ильин А.В., Крюкова И.В., Лесняк О.М., Мамедова Е.О., Никитинская О.А., Пигарова Е.А., Родионова С.С., Скрипникова И.А., Тарбаева Н.В., Фарба Л.Я., Цориев Т.Т., Чернова Т.О., Юренева С.В., Якушевская О.В., Дедов И.И. Федеральные клинические рекомендации по диагностике, лечению и профилактике остеопороза. // Проблемы эндокринологии. — 2017. — Т. 63. — №6. — С. 392—426. doi: 10.14341/probl2017636392-426

10. Петряйкин А.В., Сергунова К.А., Петряйкин Ф.А., Ахмад Е.С., Семенов Д.С., Владзимирский А.В. и др. Рентгеновская денситометрия, вопросы стандартизации (обзор литературы и экспериментальные данные). Радиология - практика. 2018;67(1):50-62.

11. Sinnott B, Syed I, Sevrukov A, Barengolts E. Coronary calcification and osteoporosis in men and postmenopausal women are independent processes associated with aging. Calcif Tissue Int. 2006;78(4):195–202.

12. Von der Recke P, Hansen MA, Hassager C. The association between low bone mass at the menopause and cardiovascular mortality. Am J Med. 1999;106(3):273–278.

13. Esposito K, Capuano A, Sportiello L, Giustina A, Giugliano D. Should we abandon statins in the prevention of bone fractures? Endocrine. 2013;44(2):326–333.

14. Santos LL, Cavalcanti TB, Bandeira FA. Vascular effects of bisphosphonates-A systematic review. Clin Med Insights Endocrinol Diabetes. 2012;5:47–54.

15. Danilevicius CF, Lopes JB, Pereira RM. Bone metabolism and vascular calcification. Braz J Med Biol Res. 2007;40(4):435–442.

16. Kiel DP, Kauppila LI, Cupples LA, Hannan MT, O'Donnell CJ, Wilson PW. Bone loss and the progression of abdominal aortic calcification over a 25 year period: the Framingham Heart Study. Calcif Tissue Int. 2001;68(5):271–276

17. Szulc P, Kiel DP, Delmas PD. Calcifications in the abdominal aorta predict fractures in men: MINOS study. J Bone Miner Res. 2008;23(1):95-102. doi:10.1359/jbmr.070903

18. Zhou R, Zhou H, Cui M, Chen L, Xu J (2014) The Association between Aortic Calcification and Fracture Risk in Postmenopausal Women in China: The Prospective Chongqing Osteo-porosis Study. PLoS ONE 9(5): e93882. https://doi.org/10.1371/journal.pone.0093882

19. Eloy Schulz, Kiumars Arfai, Xiaodong Liu, James Sayre, Vicente Gilsanz, Aortic Calcifica-tion and the Risk of Osteoporosis and Fractures, The Journal of Clinical Endocrinology & Metabolism, Volume 89, Issue 9, 1 September 2004, Pages 4246–4253, https://doi.org/10.1210/jc.2003-030964

20. Годзенко А.В., Петряйкин А.В., Ким С.Ю., Морозов С.П., Сергунова К.А., Иванникова Н.В., Воронцов А.В., Киселёва Е.А. Остеоденситометрия / Серия «Лучшие практики лучевой и инструментальной диагностики».

21. Гомболевский В. А., Барчук А. А., Лайпан А. Ш., Ветшева Н. Н. и др. Организация и эффективность скрининга злокачественных новообразований легких методом низко-дозной компьютерной томографии // Радиология. Практика. 2018. No 1 (67). С. 28-36.

22. Desai MY, Cremer PC, Schoenhagen P. Thoracic Aortic Calcification: Diagnostic, Prognos-tic, and Management Considerations. JACC Cardiovasc Imaging. 2018;11(7):1012-1026. doi:10.1016/j.jcmg.2018.03.023

23. Yiting Xie ; Yu Maw Htwe ; Jennifer Padgett ; Claudia Henschke ; David Yankelevitz ; An-thony P. Reeves; Automated aortic calcification detection in low-dose chest CT images. Proc. SPIE 9035, Medical Imaging 2014: Computer-Aided Diagnosis, 90350P (March 20, 2014); doi:10.1117/12.2043810.

24. Adams JE. Quantitative computed tomography. Eur J Radiol. 2009;71(3):415-424. doi:10.1016/j.ejrad.2009.04.074

25. ESTI Lung Cancer Screening Certification Project. Technical standards. https://www.myesti.org/content-esti/uploads/ESTI-LCS-technical-standards_2019-06-14.pdf

26. Hong SG, Kang EJ, Park JH, et al. Effect of Hybrid Kernel and Iterative Reconstruction on Objective and Subjective Analysis of Lung Nodule Calcification in Low-Dose Chest CT. Korean J Radiol. 2018;19(5):888-896. doi:10.3348/kjr.2018.19.5.888

ТЕМА:

Возможности качественной оценки эмфиземы по данным ультра-НДКТ в Московском скрининге рака легкого: ретроспективное исследование

Сучилова М.М.1, Коркунова О.А.1, Николаев А.Е.2, Гришков С.М. 2., Босин В.Ю.2.

1. ФГБОУ ДПО РМАНПО МИНЗДРАВА РОССИИ

2. ГБУЗ «Научно-практический клинический центр диагностики и телемедицинских технологий ДЗМ»

Ключевые слова:

эмфизема, рак легкого, денситометрия легких, взаимосвязь эмфиземы и рак легкого.

Сучилова М.М.

E-MAIL: *maria.suchilova@gmail.com*

Введение

Рак легких является наиболее распространенной причиной смерти от злокачественных онкологических заболеваний в мире [1]. В России рак легкого занимает лидирующее место в структуре заболеваемости и смертности от онкологических заболеваний среди мужского населения [2–3]. В России среди всех выявленных случаев рака легкого около 70% приходится на поздние стадии заболевания, что в 50% случаев приводит к летальности на первом году жизни [4].

Как известно, причиной развития хронической обструктивной болезни легких (ХОБЛ) примерно в 79% случаев является курение, которое явилось одним из основных критериев включения в скрининг рака легкого [5]

Наряду с очагами в легких, по данным НДКТ, возможно выявить и такую клинически значимую находку, как эмфизема. Когортные исследования в скрининге рака легкого показали, что у пациентов с хронической обструктивной болезнью легких (ХОБЛ) рак легких развивался в 2-4 раза чаще, чем у пациентов без ХОБЛ [6–9].

Хроническая обструктивная болезнь легких – это хроническое прогрессирующее угрожающее жизни заболевание легких, на начальных этапах проявляющееся одышкой [10].

Глобальные эпидемиологические исследования BOLD и PLATINO показали, что сегодня насчитывается по меньшей мере 600 млн больных ХОБЛ от общей численности населения в мире [11, 12]. В повседневной практике пульмонолога особое внимание уделяется документу “Глобальная инициатива по диагностике и лечению ХОБЛ” (GOLD, Global Initiative for Chronic Obstructive Lung Disease), которая регламентирует тактику ведения пациентов, имеющих ХОБЛ [13].

Согласно методическим рекомендациям Министерства здравоохранение Российской Федерации высокоразрешающая компьютерная томография (ВРКТ) органов грудной клетки не рекомендуется для рутинного обследования и может быть применена в целях дифференциальной диагностики ХОБЛ, поскольку ВРКТ является наиболее чувствительным и специфичным методом для выявления, оценки выраженности и морфологической характеристики эмфиземы легких. [14] Признаками ХОБЛ на компьютерных томограмма являются эмфизема, утолщение стенки бронхов и симптом воздушных ловушек. Из описанных выше проявлений ХОБЛ, больше всего изучена количественная оценка эмфиземы. Наличие эмфиземы по данным КТ грудной клетки и диагноз рака легкого сильно коррелируют, независимо от стадии ХОБЛ, классифицированного при помощи спирометрии [15–18].

После внедрения в повседневную практику компьютерной томографии (КТ) предпринимались попытки применить низкодозную компьютерную томографию (НДКТ) для скрининга рака легкого [19–24]. Показано, что НДКТ-скрининг может способствовать выявлению ХОБЛ на ранней стадии [25]. В части из них уже предпринимались попытки оценки распространённости эмфиземы [26–28].

В России для скрининга рака легкого применялась ультра-НДКТ с дозой ниже 1 мЗв (СанПиН 2.6.1.1192-03), поэтому в Московском скрининге рака легкого более высокий уровень шума, чем в других подобных исследованиях [29].

В доступной литературе остаются неясными возможности изучения эмфиземы на ультра-НДКТ.

Цель исследования

Оценить возможность качественной оценки эмфиземы в скрининге рака легкого по данным ультра-НДКТ в скрининге рака лёгкого в г. Москве.

Материалы и методы

Исследования проводили на компьютерном томографе Toshiba Aquilion 64 (Canon medical systems, Япония) по специально разработанным протоколам низкодозной КТ для пациентов, имеющих разный вес, с дозой лучевой нагрузки до 1 мЗв, соответствующим критериям профилактических рентгеновских исследований взрослого населения (СанПиН 2.6.1.1192-03) [29, 30].

Дизайн исследования представлен на рисунке 1. В исследование были включены пациенты, удовлетворяющие следующим критериям отбора: возраст 50 лет и старше; курение больше 30 пачка/лет; пациенты, бросившие курить менее 15 лет назад; отсутствие рака легкого, бронхов, трахеи в анамнезе; отсутствие метастатического поражения легких при других онкологических заболеваниях [31].

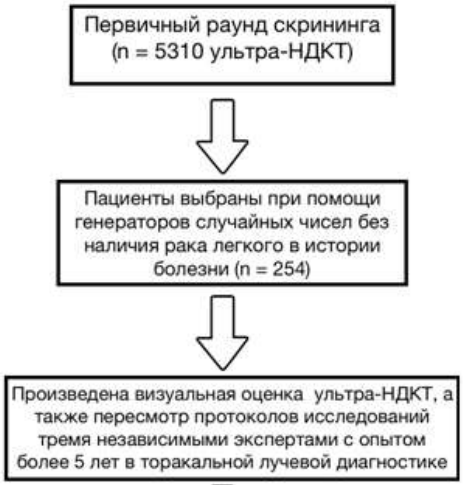

Рисунок 1. *Дизайн ретроспективного исследования оценки эмфиземы в Московском скрининге рака легкого*

В первичном раунде скрининга, выполненном в рамках проекта «Московский скрининг рака легкого» в 2017 г., участвовали 5310 пациентов, среди которых диагноз ХОБЛ было установлен у 31,6% (1678) [32]. По формуле «определение объема выборки для оценки доли признака в генеральной совокупности» было рассчитано количество исследований, необходимых для проведения ретроспективного анализа., что составило 254 пациента без наличия рака легкого в истории болезни. В отобранную группу включены результаты НДКТ 142 (56,0%) мужчин и 112 (44,0%) женщин; средний возраст составил 61 год. Точное возрастное распределение обследованных: 55-59 лет - 25,2% (64) лиц, 60-64 года - 25,2% (64), 65-69 лет - 24,8% (63), 70-74 года - 24,8% (63). Проведен ретроспективный пересмотр результатов (изображений и протоколов описаний) ультра-НДКТ-исследований органов грудной клетки, для предварительной оценки распространенности и характера эмфиземы. Данные исследования были отобраны при помощи генератора случайных чисел. Ретроспективный пересмотр каждого исследования проводился тремя независимыми экспертами с опытом более 5 лет в торакальной лучевой диагностике. Наличие эмфиземы указывалось при обнаружении в легочной ткани участков пониженной плотности (при наличии средней плотности в 1 кв.см лёгочной паренхимы от -950 Hu до -1024 Hu), четко ограниченные от неизменённой легочной ткани, но без видимых стенок [33]. В измерение включалась только легочная паренхима с минимальным количеством сосудов. Также не включались бронхи, фиброзные тяжи, кисты, легочные очаги и кальцинаты.

Медицинские данные были обезличены в соответствии с действующим законодательством по защите персональных данных. Анализ изображений в стандарте DICOM 3.0 проведен с помощью программного обеспечения «AGFA Agility Enterprise 8.0» (Agfa HealthCare, Бельгия) и «OsiriX MD (v.5.5.1 64-bit)» (Pixmeo SARL, Швейцария).

Результаты

Результаты ретроспективного пересмотра ультра-НДКТ на предмет наличия эмфиземы представлены в таблице 1.

Параметры		Результаты экспертного анализа (пересмотра)	
		Выявлена эмфизема	Отсутствие эмфиземы
Информация из протокола врачей-рентгенологов, выполнявших первичное описание ультра-НДКТ	Выявлена эмфизема	Истинно-положительный (TP) = 12	Ложноположительный (FP) = 0
	Отсутствие эмфиземы	Ложноотрицательный (FN) = 37	Истинно-отрицательный (TN) = 205

Таблица 1. *Результаты ретроспективного пересмотра ультра-НДКТ на предмет наличия эмфиземы*

Чувствительность – 24,5%, специфичность – 100%, положительная прогностическая ценность (PPV) – 100%, отрицательная прогностическая ценность (NPV) – 84,7%.

При оценке протоколов описания на предмет указания эмфиземы было выявлено, что врачи-рентгенологи, создавшие первичное описание, не указывали наличие эмфиземы в 75,5% случаев (37/49). На рисунках 2 и 3 показаны примеры исследований, в которых врачи указали/не указали наличие эмфиземы в протоколе.

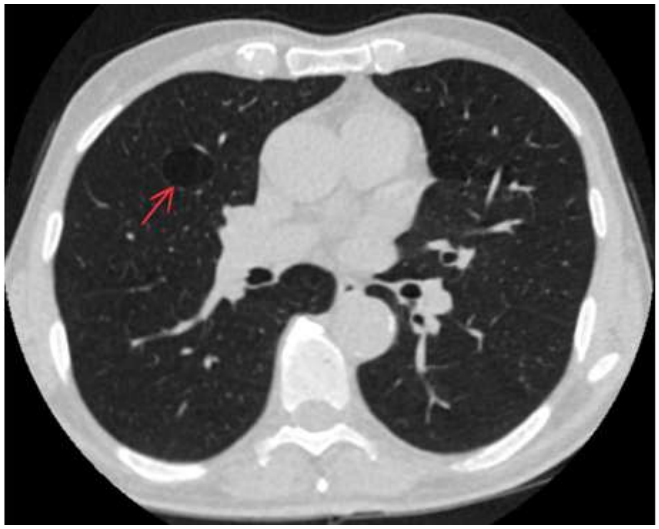

Рисунок 2. *Пример выявленной эмфиземы в рамках Московского скрининга рака легкого*

В данном исследовании выявлены признак эмфиземы, булла (указана стрелкой), и врач указал это в протоколе.

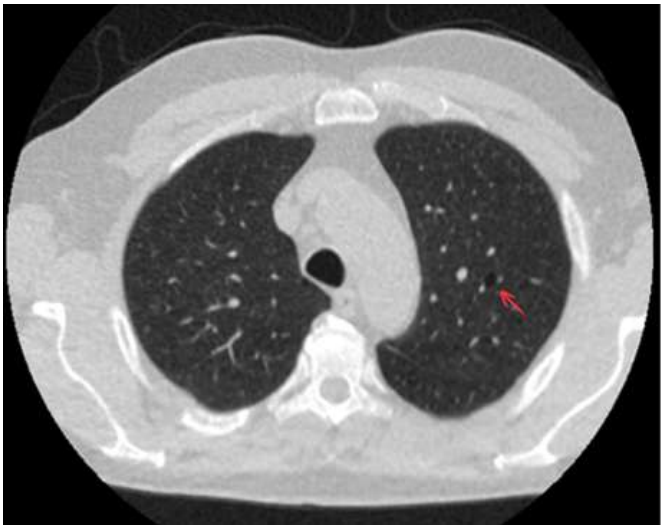

Рисунок 3. *Пример невыявленной эмфиземы в рамках Московского скрининга рака легкого*

В данном исследовании присутствуют признаки эмфиземы (указаны стрелкой), однако это не было отражено в протоколе.

Обсуждение

Всего случайные находки выявлены в 68,5% (174/254) исследований, не включая очаги, характеризуемые по типу Lung-RADS. В первичных протоколах НДКТ были указаны только 42,5% (74/174) из этих случайных находок. При проведении ретроспективного пересмотра было показано, что в отношении выявленной эмфиземы мнения специалистов, первично описавших КТ-исследования, и мнения экспертов сходились, но в ряде случае врачи не указывали наличие эмфиземы, которую выявили эксперты.

На данный момент в нескольких программах скрининга рака легкого оценивалось наличие эмфиземы в качестве случайной находки по данным КТ [26–28].

Эмфизему легких, по данным ультра-НДКТ, возможно оценивать не только качественно, но и количественно, что позволит определить распространенность предиктора ХОБЛ в скрининге рака легкого более детально [34]. На данный момент количественная оценка эмфиземы проводилась только по данным стандартных КТ-исследований [35]. В настоящее время возможность проведения количественной оценки эмфиземы по данным ультра-НДКТ ещё не была исследована, что является ограничением этого исследования и будет являться предметом изучения в дальнейших работах.

Заключение

Результаты данного ретроспективного исследования показали, что в 75,5 % случаев эмфизема не была указана в протоколах при ультра-НДКТ исследовании органов грудной клетки. По данным визуализации, случаи эмфиземы, выявленные в результате скрининга рака легкого с помощью ультра-НДКТ, должны изучаться в целях раннего выявления ХОБЛ. Скрининг эмфиземы следует рассматривать необходимым дополнением к поиску легочных очагов по данным ультра-НДКТ в скрининг рака легких, повышая его эффективность и диагностическую значимость.

Список литературы:

1. Bray F., Ferlay J., Soerjomataram I., et al Global cancer statistics 2018: GLOBOCAN estimates of incidence and mortality worldwide for 36 cancers in 185 countries. CA Cancer J Clin. 2018; 68(6): 394-424.

2. Петрова Г.В., Каприн А.Д., Грецова О.П., Старинский В.В., ред. Злокачественные новообразования в России обзор статистической информации за 1993-2013 гг. Москва, РФ; 2015. 259 с. http://www.oncology.ru/service/statistics/malignant_tumors/1993-2013.pdf

3. Каприн А.Д., Старинский В.В., Петрова Г.В. ред. Злокачественные новообразования в России в 2017 году (заболеваемость и смертность). Москва, РФ; 2018. 9 с. http://www.oncology.ru/service/statistics/malignant_tumors/2017.pdf

4. Каприн А.Д., Старинский В.В., Петрова Г.В. ред. Состояние онкологической помощи населению России в 2017 году. Москва, РФ; 2018. 96 с. http://www.oncology.ru/service/statistics/malignant_tumors/2017.pdf

5. Young R.P., Hopkins R.J., Christmas T. et al COPD prevalence is increased in lung cancer, independent of age, sex and smoking history European Respiratory Journal 2009; 34: 380-386.

6. de Torres JP, Bastarrika G, Wisnivesky JP, et al. Assessing the relationship between lung cancer risk and emphysema detected on low-dose CT of the chest. Chest 2007;132:1932-8.

7. Wilson DO, Weissfeld JL, Balkan A, et al. Association of radiographic emphysema and airflow obstruction with lung cancer. Am J Respir Crit Care Med 2008;178:738-44.

8. Maldonado F, Bartholmai BJ, Swensen SJ, et al. Are airflow obstruction and radiographic evidence of emphysema risk factors for lung cancer? A nested case-control study using quantitative emphysema analysis. Chest 2010;138:1295-302.

9. Lowry KP, Gazelle GS, Gilmore ME, et al. Personalizing annual lung cancer screening for patients with chronic obstructive pulmonary disease: A decision analysis. Cancer 2015;121:1556-62.

10. ВОЗ. Хроническая обструктивная болезнь легких (ХОБЛ). Источник доступен по ссылке: https://www.who.int/ru/news-room/fact-sheets/detail/chronic-obstructive-pulmonary-disease-(copd)

11. Buist A.S., Vollmer W.M., McBumie M.A. Worldwide burden of COPD in high- and low-income countries. Part I. The burden of obstructive lung disease (BOLD) initiative. Int. J. Tuberc. Lung. Dis. 2008; 12: 703—8.

12. Menezes A.M., Perez-Padilla R., Hallal P.C. et al. Worldwide burden of COPD in high- and low-income countries. Part II. Burden of chronic obstructive lung disease in Latin America: the PLATINO study. Int. J. Tuberc. Lung. Dis. 2008; 12: 709—12.

13. Singh D., Agusti A., Anzueto A., et al Global Strategy for the Diagnosis, Management, and Prevention of Chronic Obstructive Lung Disease: the GOLD science committee report 2019. Eur Respir J. 2019; 53(5).

14. Гомболевский, В.А., Блохин, И.А., Лайпан А.Ш. [и др.]. Методические рекомендации по скринингу рака легкого / Серия «Лучшие практики лучевой и инструментальной диагностики». - Вып. 56 - М. :ГБУЗ «НПКЦ ДиТ ДЗМ», 2020. - 53с.

15. De Torres JP, Bastarrika G, Wisnivesky JP, et al. Assessing the relationship between lung cancer risk and emphysema detected on low-dose CT of the chest. Chest. 2007; 132: 1932–1938.

16. Wilson DO, Weissfeld JL, Balkan A, et al. Association of radiographic emphysema and airflow obstruction with lung cancer. Am J Respir Crit Care Med. 2008; 178: 738–744.

17. Zulueta JJ, Wisnivesky JP, Henschke CI, et al. Emphysema scores predict death from COPD and lung cancer. Chest. 2012; 141: 1216–1223.

18. Henschke CI, Yip R, Boffetta P, et al. CT screening for lung cancer: importance of emphysema for never smokers and smokers. Lung Cancer. 2015; 88: 42–47.

19. Wille M.M., Dirksen A., Ashraf H., et el Results of the Randomized Danish lung cancer screening trial with focus on high-risk profiling. Am J Respir Crit Care

Med. 2016; 193(5): 542-51.

20. Pastorino U., Rossi M., Rosato V., et al Annual or biennial CT screening versus observation in heavy smokers: 5-year results of the MILD trial. Eur J Cancer Prev. 2012; 21(3): 308-15.

21. Paci E., Puliti D., Lopes Pegna A., et al Mortality, survival and incidence rates in the ITALUNG randomised lung cancer screening trial. Thorax. 2017; 72(9): 825-31.

22. Infante M., Lutman F.R., Cavuto S., et al Lung cancer screening with spiral CT: baseline results of the randomized DANTE trial. Lung Cancer. 2008; 59(3): 355-63.

23. Becker N., Motsch E., Gross M.L., et al Randomized Study on Early Detection of Lung Cancer with MSCT in Germany: Results of the First 3 Years of Follow-up After Randomization. J Thorac Oncol. 2015; 10(6): 890-96.

24. Lee Y.J., Choi S.M., Lee J., et al Utility of the National Lung Screening Trial Criteria for Estimation of Lung Cancer in the Korean Population. Cancer Res Treat. 2018; 50(3): 950-55.

25. Sekine Y., Katsura H., Koh E., et al Early detection of COPD is important for lung cancer surveillance. Eur Respir J. 2012; 39(5): 1230-1240.

26. MacRedmond R., Logan P.M., Lee M., et al Screening for lung cancer using low dose CT scanning. Thorax. 2004; 59(3): 237-241.

27. Priola A.M., Priola S.M., Giaj-Levra M., et al. Clinical implications and added costs of incidental findings in an early detection study of lung cancer by using low-dose spiral computed tomography. Clin Lung Cancer. 2013; 14(2): 139-148.

28. Kucharczyk M.J., Menezes R.J., McGregor A., et al Assessing the impact of incidental findings in a lung cancer screening study by using low-dose computed tomography. Can Assoc Radiol J. 2011; 62(2): 141-145.

29. СанПиН 2.6.1.1192-03 Гигиенические требования к устройству и эксплуатации рентгеновских кабинетов, аппаратов и проведению рентгенологических исследований. Доступно по ссылке: http://docs.cntd.ru/document/901854044

30. Морозов С.П., Гомболевский В.А., Чернина В.Ю., Лайпан А.Ш., Николаев А.Н., Гончар А.П. Патент на изобретение «Способ скрининга рака легкого с помощью ультранизкодозовой компьютерной томографии у пациентов с массой тела до 69 кг.» № 2701922 (от 02.10.2019 г.).

31. Гомболевский В.А., Барчук А.А, Лайпан А.Ш., и соавт. Организация и эффективность скрининга злокачественных новообразований легких методом низкодозной компьютерной томографии Радиология–практика, 2018; 1(67): 28-36.

32. Морозов С.П., Кузьмина Е.С., Ветшева Н.Н., соавт. МОСКОВСКИЙ СКРИНИНГ: СКРИНИНГ РАКА ЛЕГКОГО С ПОМОЩЬЮ НИЗКОДОЗОВОЙ КОМПЬЮТЕРНОЙ ТОМОГРАФИИ. Проблемы социальной гигиены, здравоохранения и истории медицины 2019; 27(S): 630-636.

33. Hansell D.M., Bankier A.A., MacMahon H., et al Fleischner Society: glossary of terms for thoracic imaging. Radiology. 2008; 246(3): 697-722.

34. Bae K., Jeon K.N., Lee S.J., et al. Severity of pulmonary emphysema and lung cancer: analysis using quantitative lobar emphysema scoring. Medicine, 2016; 95(48).

35. Crossley D., Renton M., Khan M., et al. CT densitometry in emphysema: a systematic review of its clinical utility. Int J Chron Obstruct Pulmon Dis. 2018; 13: 547-563.

36. Fiorelli A, Poggi C, Anile M, et al. Visual analysis versus quantitative CT analysis of interlobar fissure integrity in selecting emphysematous patients for endobronchial valve treatment. Interact Cardiovasc Thorac Surg. 2019; 28(5): 751-759.

37. Occhipinti M, Paoletti M, Bartholmai BJ, et al. Spirometric assessment of emphysema presence and severity as measured by quantitative CT and CT-based radiomics in COPD. Respir Res. 2019; 20(1): 101.

КЛИНИЧЕСКИЕ СЛУЧАИ

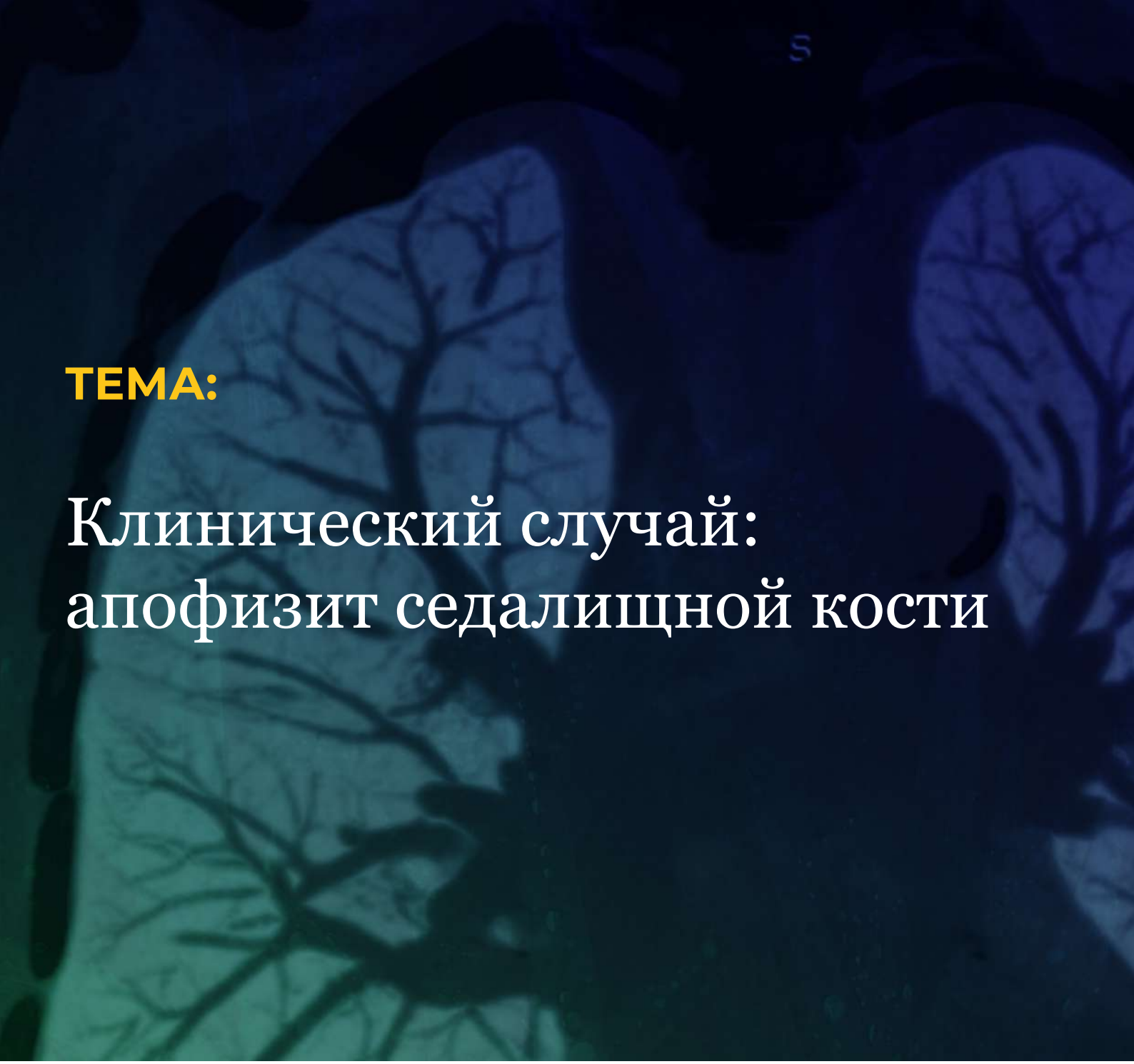

ТЕМА:

Клинический случай: апофизит седалищной кости

Сморчкова А.К.1, Гончар А.П.2, Блохин И.А.2.

1. *ФГАОУ ВО Первый МГМУ им. И.М. Сеченова Минздрава России (Сеченовский Университет), г. Москва, Россия.*
2. *ГБУЗ «Научно-практический клинический центр диагностики и телемедицинских технологий ДЗМ», г. Москва, Россия.*

Цель

Продемонстрировать клинический пример апофизита седалищной кости.

Материалы и методы

Пациентка 12 лет с жалобами на боль в лобковой области и трудности выполнения физических упражнений.

Результаты

Пациентке была выполнена компьютерная томография, по результатам которой был установлен диагноз отрыва апофиза левой седалищной кости. Для уточнения диагноза была проведена магнитно-резонансная томография, на которой выявили признаки воспаления апофиза левой седалищной кости.

Обсуждение

Для верной диагностики повреждений апофизов необходимо проводить мультимодальную диагностику в объеме компьютерной и магнитно-резонансной томографии. При интерпретации изображений врачу-рентгенологу необходимо учитывать возрастные особенности развития скелетно-мышечной системы. Все это позволит правильно и своевременно установить диагноз и приступить к адекватному лечению.

Ключевые слова:

апофизит седалищной кости, компьютерная томография, магнитно-резонансная томография

Гончар Анна Павловна

E-MAIL: *anne.gonchar@gmail.com*

Актуальность

Апофизит (остеохондропатия апофизов, подостровоспалительный процесс) седалищной кости - распространенная травма среди детского населения в возрасте 13-15 лет, возникающая в период активного роста (рис. 1) [1].

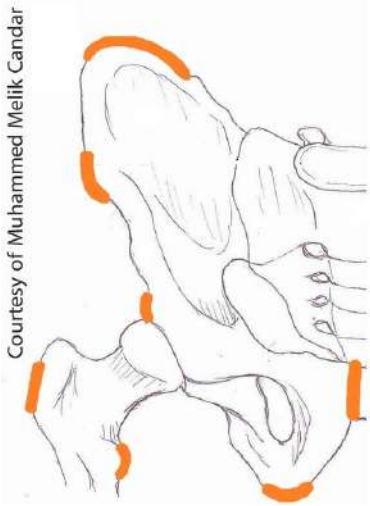

Рисунок 1. *Схематическое изображение костей таза и тазобедренного сустава. Оранжевым цветом выделены места расположения апофизов*

Появление апофизита обусловлено тем, что до полного синостоза апофиза с костью у пациентов имеется высокий риск его отрыва или развития апофизита [2]. Развитие этих патологических состояний наиболее распространено среди детей, активно занимающихся спортом, в частности гимнастикой, баскетболом, футболом и т.д. Отрыв апофиза седалищной кости обычно происходит вследствии резких прыжков, прыжков с большой высоты, в то время как апофизит развивается постепенно при регулярных нагрузках на двуглавую мышцу бедра, полуперепончатую и полусухожильную мышцы. После завершения синостоза такой же механизм травм приводит к растяжению данных мышц [1].

Клинически апофизит проявляется в виде дискомфорта и боли при выполнении физических упражнений, в том числе на растяжение. Отказ на какой-то период времени от подобных нагрузок приводит к исчезновению болей. При отсутствии длительного периода покоя и адекватного лечения, преждевременное начало тренировок усугубляют состояние пациента, что может препятствовать возвращению в спорт.

Изображение неизмененного апофиза на рентгенограмме и компьютерных томограммах (КТ) зачастую интерпретируют как авульсионные переломы (апофезиолизы), которые могут возникнуть при физических усилиях.

Клинический случай

Девочка 12 лет поступила в отделение детской травматологии с жалобами на постоянные боли в лобковой кости и трудности при попытке выполнения левого продольного шпагата. Профессионально занимается художественной гимнастикой. В связи с указыванми жалобами была госпитализирована в отделение детской травматологии, где была выполнена компьютерная томография костей таза. По результатам исследования был выявлен отрыв апофиза седалищной кости (Рис. 2). После этого, для оценки целостности связок мышц задней поверхности бедра, дополлнительно была проведена магнитно-резонансная томография. При анализе изображений данных о повреждении связок не было выявлено. При этом, признаки наличия отрыва апофиза седалищной кости также отсутствовали. На МР-изображениях костей таза в режиме Т2 и Т2 STIR определялось наличие отека передней и задней ветвей левой седалищной кости в виде повышения интенсивности сигнала и гипоинтенсивного сигнала на Т1 (рис. 3 а, б, в).

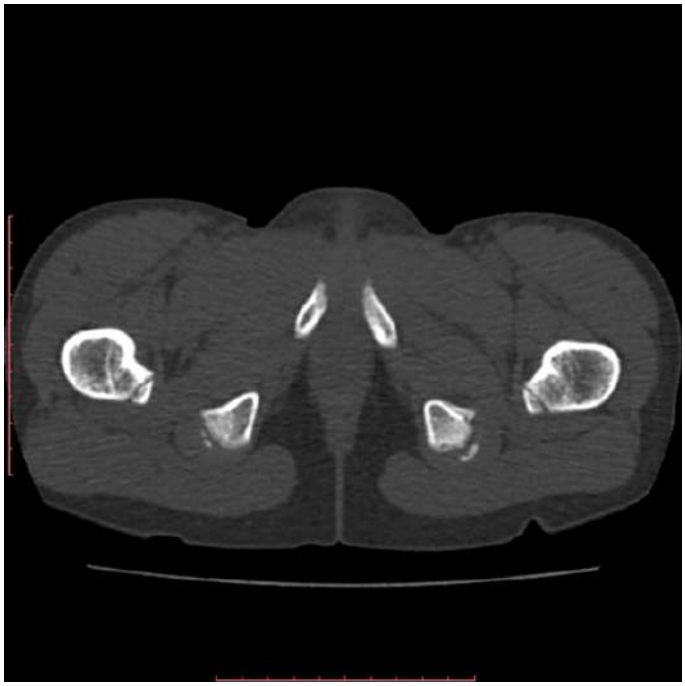

Рисунок 2. *КТ костей таза. Аксиальный срез. В области седалищных бугров правой и левой седалищных костей определяются хорошо отграниченные небольшие образования костной плотности с четкими ровными контурами. Задние контуры седалищных костей имеют нечеткие ровные контуры. Выявленные костные образования являются апофизами с формирующимися центрами оссификации*

Обсуждение

Апофиз - структура в формирующейся кости, к которой прикрепляется группа мышц задней поверхности бедра. Добавочное ядро окостенения апофиза седалищной кости появляется в возрасте 13-15 лет и существует вплодь до полного синостозирования апофиза к седалищной кости (16-25 лет). В связи с тем, что в этом возрасте связки и сухожилия прочнее, чем место их прикрепления, чрезмерные нагрузки приводят к повреждению апофиза, тогда как после завершения синостоза - наоборот, к их разрыву. К развитию апофизита приводят повторяющиеся тракционные нагрузки на мышцы задней поверхности бедра во время спортивных нагрузок.

Для того, чтобы правильно диагностировать апофизит требуется комплексный подход. Тщательный сбор анамнеза, физикальное обследование и рентгенологическая картина повышают диагностическую точность и позволяют назначить адекватное лечение. В него входят исключение физических нагрузок и противовоспалительная терапия [1].

Дифференциальную диагностику апофизита в основном проводят между отрывом апофиза и, в меньшей степени, разрывом мышц. В этих случаях высока вероятность неверной трактовки рентгенологической картины, в том числе и КТ-изображений. К примеру, трактовка изображений в виде диагноза “апофезиолиз” может привести к хирургическому вмешательству, тогда как это не входит в рамки лечения апофизита. Поэтому методом выбора для диагностики апофизита является МРТ, с помощью которой также возможна оценка эффективности проводимого лечения.

Для МР-картины острой фазы апофизита седалищной кости характерно повышение интенсивности сигнала на Т2 ВИ области патологического процесса и наличие гипоинтенсивного сигнала на Т1 ВИ, что связано с наличием отека. Приведенный клинический пример является иллюстрацией данных изменений. В процессе лечения, признаки отека постепенно исчезают и на этом месте могут определяться признаки склеротических изменений в виде снижения интенсивности сигнала на всех МР последовательностях [3].

Профилактика острых и хронических травматических повреждений важна, особенно для молодых спортсменов. Для этого спортивным врачам совместно с тренерами необходимо обсуждать со спортсменами особенности еще не полностью сформировавшейся скелетно-мышечной системы и связанным с этим риском развития таких травм, как апофизит или отрыв апофиза [1]. Зачастую большинство спортсменов не владеют этой информацией, что повышает риск травматизации, отсроченного начала терапии и преждевременного завершения реабилитации. Все это может привести к хронизации патологического процесса с возможным развитием осложнений, а также к снижению качества жизни в виде развития хронической боли и преждевременному завершению спортивной карьеры [1].

К профилактическим мероприятиям, направленным на предотвращение травматизации, относят исключение интенсивных тренировок в период наиболее активного роста подростка [1]. Для определения этого периода каждые 3 месяца проводится измерение роста. Тренировочная программа должна исключать повторяющиеся интенсивные упражнения, чрезмерное выполнение которых может привести к травматизации. В данном случае качество проведенных тренировок важнее их объема, количества и частоты. Проведение регулярного контроля физического здоровья спортсмена также должно присутствовать в программе. В период восстановления необходимо исключить контактные виды спорта на срок до 6 месяцев. В это же время проводится рентгенологический контроль зоны повреждения с периодичностью в 3-6 месяце на протяжении 2 лет [4, 5].

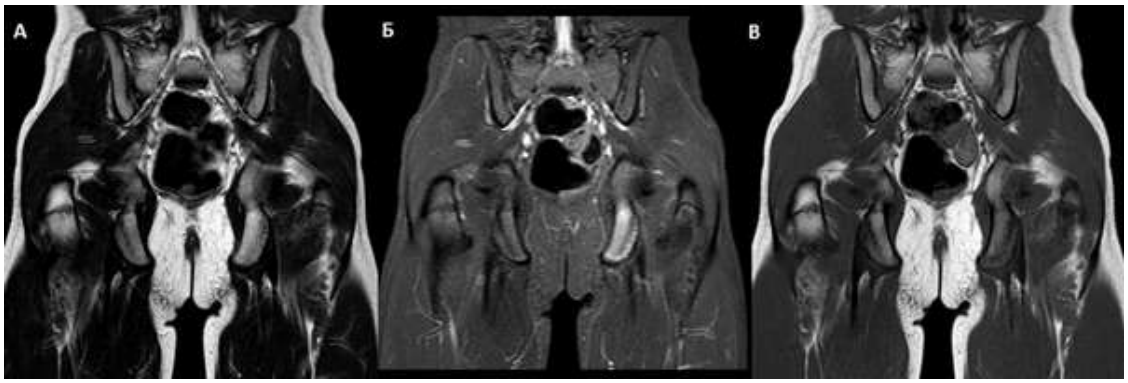

Рисунок 3. *МРТ костей таза. Коронарная проекция. На Т2 (а) и Т2 STIR (б) определяется гиперинтенсивный сигнал от левой седалищной кости. На Т1 (в) эта же область имеет гипоинтенсивный сигнал. Представленная картина соответствует отеку левой седалищной кости*

Заключение

Таким образом при обращении к врачу молодого спортсмена с жалобами на боль, связанную с интенсивными регулярными физическими нагрузками, врачу необходимо действовать быстро. Мультимодальный подход в виде использования КТ и МРТ поможет правильно провести дифференциальный диагноз в кратчайшие сроки. В свою очередь, своевременно начатое лечение и качественно проведенный реабилитационный период являются ключом к возвращению в спорт без риска возникновения осложнений.

Источник финансирования и конфликт интересов.

Авторы данной статьи подтвердили отсутствие финансовой поддержки исследования и конфликта интересов, о которых необходимо сообщить.

Список литературы

1. Umile Giuseppe Longo, Mauro Ciuffreda, Joel Locher, Nicola Maffulli, Vincenzo Denaro. Apophyseal injuries in children's and youth sports. British Medical Bulletin. Volume 120, Issue 1, 1 December 2016, Pages 139–159, https://doi.org/10.1093/bmb/ldw041

2. Calderazzi F, Nosenzo A, Galavotti C, Menozzi M, Pogliacomi F, Ceccarelli F. Apophyseal avulsion fractures of the pelvis. A review. ABM . 15 Nov. 2018; 89(4):470-6

3. Kujala, U., Orava, S., Karpakka, J., Leppävuori, J., & Mattila, K. (1997). Ischial Tuberosity Apophysitis and Avulsion Among Athletes. International Journal of Sports Medicine, 18(02), 149–155. doi:10.1055/s-2007-972611

4. Koehler SM, Rosario-Quinones F, Mayer J, et al. Understanding acute apophyseal spinous process avulsion injuries. Orthopedics 2014;37:e317–21.

5. Launay F. Sports-related overuse injuries in children. Orthop Traumatol Surg Res 2015;101:S139–47.

ПРАКТИЧЕСКАЯ ЧАСТЬ

ТЕМА:

Лучевая диагностика мастита

Сучилова М.М.1, Коркунова О.А.1, Тарачкова Е.В. 1, Николаев А.Е.2, Хадарцева М.П. 3, Гомболевский В.А.2

1. *ФГБОУ ДПО РМАНПО МИНЗДРАВА РОССИИ*
2. *ГБУЗ «Научно-практический клинический центр диагностики и телемедицинских технологий ДЗМ»*
3. *АО «Европейский медицинский центр», г. Москва*

Мастит

Мастит — воспаление ткани молочной железы, которое наиболее часто появляется у женщин в период грудного кормления.

Симптомы:

- Увеличенная в размере железа
- Болезненность
- Гиперемия кожи
- Симптомы интоксикации
- Возможно втяжение соска
- Увеличение лимфоузлов

Распространённость [1]:

- Мастит встречается во всех слоях населения.
- Официальный уровень заболеваемости может составлять от незначительного количества до 33% кормящих грудью женщин, однако, обычно, не превышает 10%.
- Лактационный мастит наиболее часто встречается на второй и третьей неделе после родов.
- Однако, заболевание может возникнуть на любой стадии лактации, включая второй год после родов.

Этиология:

- Лактостаз
- Инфекция
  - » часто - коагулазо-положительный Staphylococcus aureus и Staphylococcus Albus
  - » редко - Escherichia coli, Streptococcus (α-, β- и негемолитический), M. Tuberculosis

Предрасполагающие факторы:

- Возраст (21-35 лет)
- Перворождение
- Предшествующие случаи заболевания (мастит в анамнезе)
- Осложнения в родах
- Питание (большое потребление соли и жира, недостаточное потребление микроэлементов)
- Иммунные факторы в молоке (недостаток)
- Стресс и усталость
- Работа на полную ставку
- Травма

Классификация:

Клинические формы мастита:

- Серозный
- Инфильтративный
- Абсцедирующий
- Флегмонозный
- Гангренозный
- Хронический инфильтративный мастит

В зависимости от локализации:

- Поверхностный премаммарный и субареолярный
- Интрамаммарный – паренхиматозные и интерстициальные
- Ретромаммарный
- Панмастит.

Название	Причины	Верификация	Группа риска
Острый мастит	Лактационный (90%) и нелактационный	Нечетко отграниченные участки повышения плотности МЖ; Утолщение кожи	Молодые женщины с недавними родами или лактацией в анамнезе
Плазмоцитарный мастит [2]	Редкая форма, не ассоциирована с инфекциями.	Кальцинаты по типу прута на МГ	Женщины старше 60 лет
Гранулематозный мастит [3], [4]	Редкая форма, в основном при туберкулёзе, саркоидозе, микозах, может быть идиопатическим (диагноз исключения)	Нет специфических эхографических и рентгенологических признаков; Верифицируется с помощью данных гистологического исследования	Молодые женщины с недавними родами или лактацией в анамнезе
Лимфоцитарный мастит (лимфоцитарная мастопатия/ склерозирующий лимфоцитарный лобулит/ диабетическая мастопатия) [5-6]	Редкое доброкачественное аутоиммунное заболевание, может имитировать рак молочной железы, может поражать обе молочные железы	Верифицируется с помощью толстоигольной биопсии	Женщины с аутоиммунным и заболеваниями или сахарным диабетом

Биопсия:

- Тонкоигольная биопсия под контролем узи используется для дифференциальной диагностики воспалительного и злокачественного процессов.
- Для постановки диагнозов, с учётом гистологической картины, используется толстоигольная биопсия, вакуумная биопсия, эксцизионная биопсия.

Методики диагностики:

- УЗИ
- ММГ
- Томосинтез
- МРТ

Молодым женщинам в первую очередь следует проводить ультразвуковое исследование молочных желёз для исключения абсцесса. Для верификации диагноза в дальнейшем показана антибактериальная терапия. Не следует проводить МРТ для дифференцирования диагноза между воспалительным раком молочной железы и маститом до проведения пробной антибактериальной терапии. При подозрении на рак откладывать проведения биопсии не рекомендуется. [7] Маммографию следует проводить женщинам после 40 лет.

УЗИ

Признаки:

- увеличение толщины кожного покрова;
- усиление эхогенности подкожно-жировой клетчатки;
- стирание границы между задним слоем дермы и подлежащими структурами (клетчаткой или гландулярным комплексом);
- снижение дифференцировки структурных элементов паренхимы МЖ;
- наличие гипоэхогенных участков нарушения структуры паренхимы МЖ, одного или нескольких, отграниченных или без четких контуров;
- дилатация млечных протоков, наличие одной или нескольких кистозных полостей или карманообразных расширений млечных протоков;
- увеличение аксиллярных ЛУ.

Выраженность ультразвуковых симптомов находится в прямой зависимости от клинических проявлений мастита. [8]

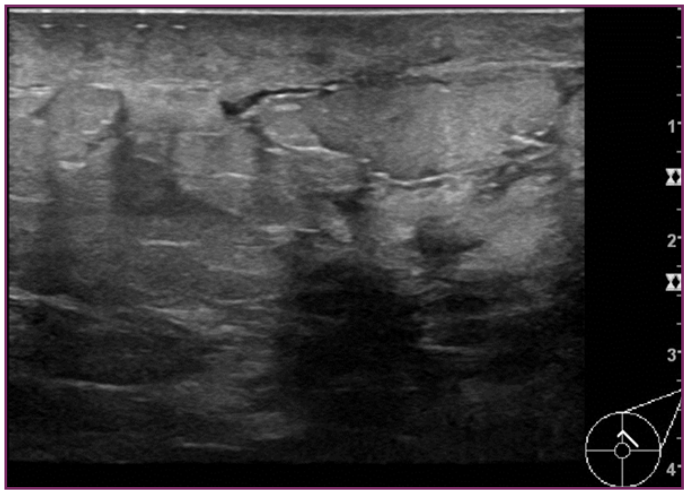

Рисунок 1. *Негнойный нелактационный мастит*

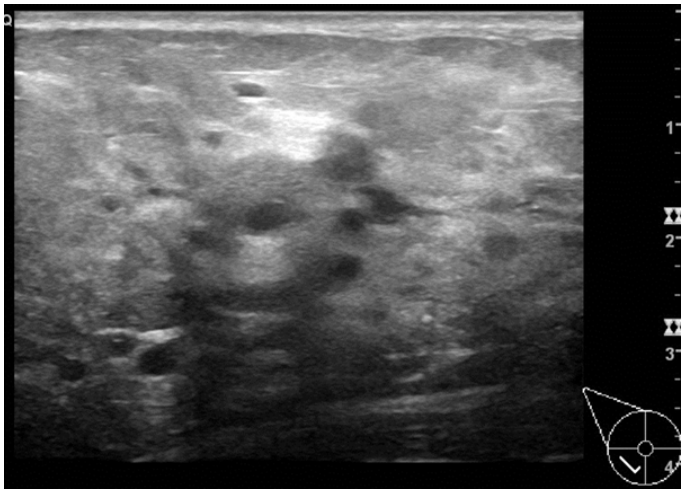

Рисунок 2. *Не гнойный лактационный мастит*

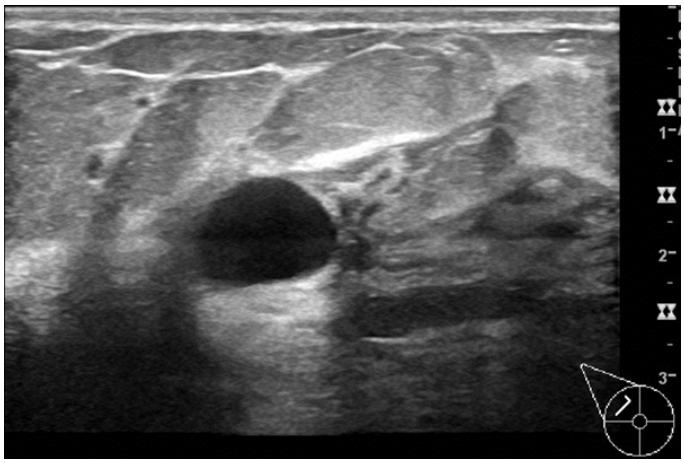

Рисунок 3. *Абсцесс (гнойный не лактационный мастит) Staphylococcus epidermidis*

Маммография

Нечетко отграниченные участки повышения плотности
Утолщение кожи

Протокол описания маммограмм должен включать:

- Показания к исследованию (скрининговое, диагностическое);
- Оценка типа структуры молочной железы (МЖ);
- Оценка кожи, сосков, характера изменений структурных элементов, протоков, лимфоузлов.
- Описание выявленной патологии: очаговых изменений, кальцинатов, измененных лимфатических узлов;
- Сравнение с предыдущими ММГ;
- Заключение с определением категории BI-RADS;
- Рекомендации в отношении дополнительных исследований, консультаций специалистов, сроков следующего обследования.

МРТ [9]

Т1-ВИ
Низкоинтенсивный сигнал (55%)
Изоинтенсивный сигнал (45%)
Т2-ВИ
Однородный высокоинтенсивный сигнал (27%)
Неоднородный высокоинтенсивный сигнал (73%)
Т1+С (Gd)
Неопухолевое образование (90%)
Опухолевое образование (10%)
Утолщение кожи (33%)

BI-RADS (Breast Imaging Reporting and Data System)

Система BI-RADS используется для написания заключения и в переводе на русский язык — это система интерпретации и протоколирования визуализации молочной железы. Разработанна Американским колледжем радиологии, позволяет стандартизировать описание рентгеновской маммографии, ультразвукового исследования и магнитно-резонансной маммографии.

Категории оценки BI-RADS	Рекомендация	Вероятность рака
Категория 0 – требуется дополнительная визуализация	Повторить исследование	Не определена
Категория 1 – нет изменений	Обычное наблюдение	0%
Категория 2 – доброкачественные изменения	Обычное наблюдение	0%
Категория 3 – вероятно, доброкачественные изменения	Повторное обследование через короткий интервал времени (6 мес)	0-2%
Категория 4 – подозрение на рак	Биопсия	
Категория 4А	Мало подозрительные изменения	2-10%
Категория 4В	Подозрительные изменения	10-50%
Категория 4С	Крайне подозрительные изменения	50-95%
Категория 5 – характерно для рака	Биопсия	Выше 95%
Категория 6 – подтверждённый биопсией рак	Хирургическое лечение, если показано	Определена

Алгоритм ведения патологических изменений, обнаруженных при проведении МРТ молочных желёз. [10]

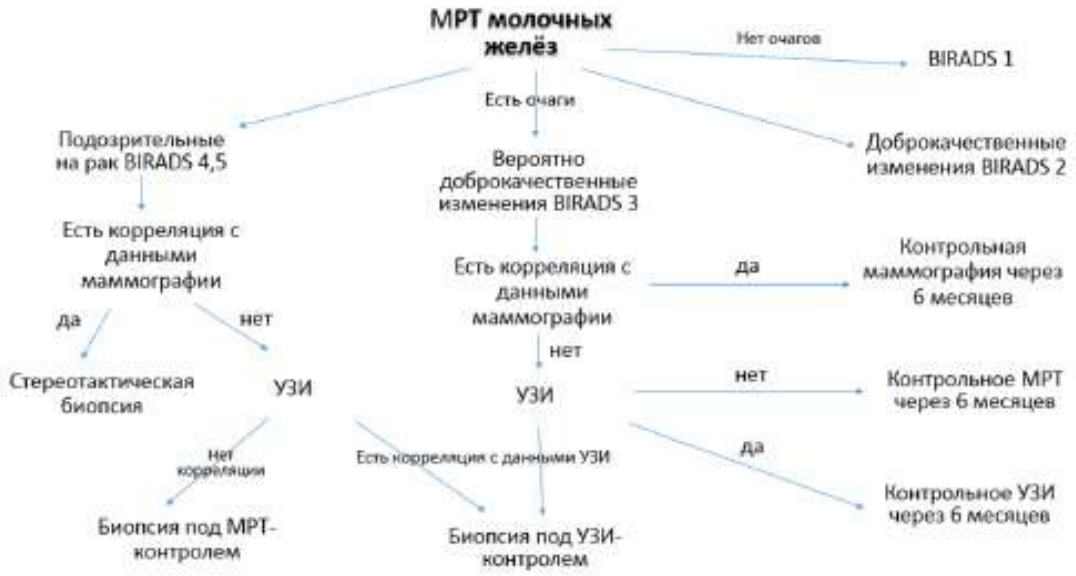

Общепризнанной схемой для указания локализации патологии в молочной железе является деление её на квадранты.

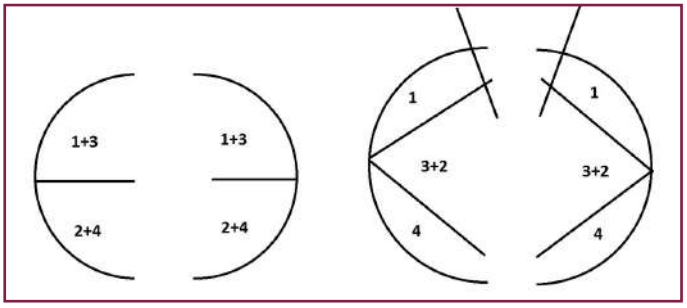

1 - верхне-наружный квадрант
2 - верхне-внутренний квадрант
3 - нижне-наружный квадрант
4 - нижне-внутренний квадрант

По глубине:

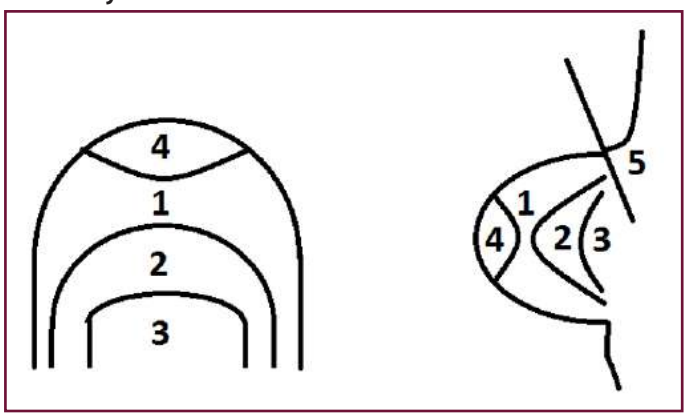

1 - передний отдел (премаммарная клетчатка)
2 - средний отдел (тело железы)
3 - задний отдел (ретромаммарная клетчатка)
4 - субареолярная зона
5 - аксиллярный отросток

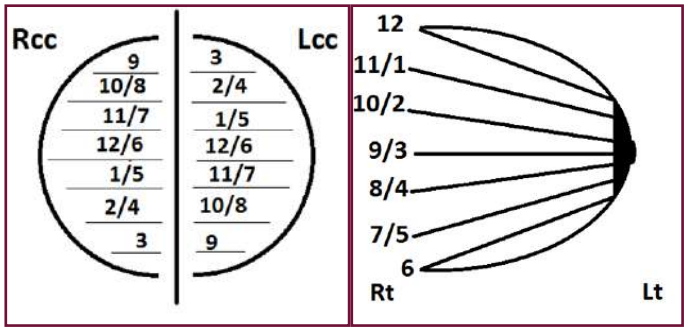

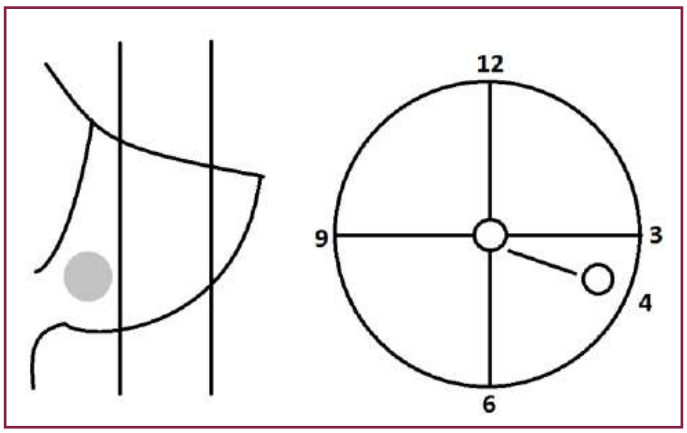

Локализация

- Квадрант и стрелка часов
- Глубина
- Расстояние от соска

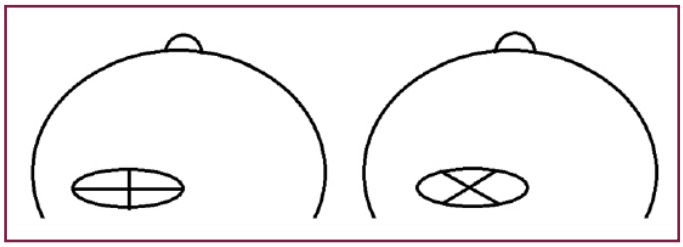

Чтобы правильно измерить образование, следует использовать правило — перпендикуляр к максимальному длиннику!

Осложнения

Абсцесс — результат осложнения острого пролиферативного мастита, эхографически характеризующегося наличием одного полостного образования с утолщенной гиперэхогенной псевдокапсулой и анэхогенным, неоднородным содержимым, который является результатом гнойного расплавления, некроза ткани [10].

Абсцесс может быть классифицирован в зависимости от клинической картины, локализации, возбудителя. Наиболее часто обнаруживаемый возбудитель - Staphylococcus aureus, но также могут быть обнаружены и другие микроорганизмы, например, Staphylococcus epidermidis, Streptococcus pyogenes, а также анаэробы (Peptostreptococcus и Bacteroides). Может быть лактационным и нелактационным [11].

Дифференциальная диагностика

Отечно-инфильтративный рак молочной железы

- Редкое злокачественное новообразование, которое составляет 1—5% от всех случаев РМЖ.
- Женщины 40-50 лет.

Источники:

1. Мастит. Причины и ведение / Всемирная организация здравоохранения. - Женева: ВОЗ, 2000. - 46 с.

2. Sickles EA. Breast calcifications: mammographic evaluation. Radiology. 1986;160 (2): 289-93

3. Yilmaz E, Lebe B, Usal C et-al. Mammographic and sonographic findings in the diagnosis of idiopathic granulomatous mastitis. Eur Radiol. 2001;11 (11): 2236-40. doi:10.1007/s003300100965

4. Cedric W. Pluguez-Turull , Jennifer E. Nanyes, Cristina J. Quintero, Hamza Alizai, Daniel D. Mais, Kenneth A. Kist, Nella C. Dornbluth Idiopathic Granulomatous Mastitis: Manifestations at Multimodality Imaging and Pitfalls

5. Sharifah Majedah Idrus Alhabshi,1,2 Kartini Rahmat,2 Caroline Judy Westerhout,2 Nani Harlina Md Latar,3Patricia Ann Chandran,4 and Suraya Aziz1 1 Lymphocytic Mastitis Mimicking Breast Carcinoma, Radiology and Pathology Correlation: Review of Two Cases Malays J Med Sci. 2013 May; 20(3): 83–87. PMCID: PMC3743988 PMID: 2396683

6. Sabaté JM, Clotet M, Gómez A et-al. Radiologic evaluation of uncommon inflammatory and reactive breast disorders. Radiographics. 2005;25 (2): 411-24. doi:10.1148/rg.252045077

7. D. Groheux , M. Chapellier , F. Sabatier , A. Scémama , A. Pluvinage , M. Albiter , E. de Kerviler Breast inflammation: Indications for MRI and PET-CT C. de Bazelaire*

8. Сенча А. Н., Ультразвуковая мультипараметрическая диагностика патологии молочных желез М. : ГЭОТАР-Медиа, 2017. - 360 с. - ISBN 978-5-9704-4229-6 -

9. Tan H, Li R, Peng W, Liu H, Gu Y, Shen X. Br J Radiol. Radiological and clinical features of adult non-puerperal mastitis. 2013 Apr;86(1024):20120657. doi: 10.1259/bjr.20120657. Epub 2013 Feb 7. PMID: 23392197

10. Jean M.SeelyMDCM Management of Breast Magnetic Resonance Imaging-Detected Lesions, FRCPC

11. Isabelle Trop , Alexandre Dugas, Julie David, Mona El Khoury, Jean-François Boileau, Nicole Larouche, Lucie Lalonde Breast Abscesses: Evidence-based Algorithms for Diagnosis, Management, and Follow-up

ТЕМА:

Системный подход к кистозному паттерну в легких

Мухутдинова Г.З.1, Ткачёва П.В.1, Николаев А.Е.2, Блохин И.А.2, Чернина В.Ю.2, Гомболевский В.А.2, Гришков С.М.3

1. *ФГБОУ ВО «Российский национальный исследовательский медицинский университет им. Н.И. Пирогова»*
2. *ГБУЗ «Научно-практический клинический центр диагностики и телемедицинских технологий ДЗМ»*
3. *Philips в здравоохранении по России и Центральной Азии.*

КЛЮЧЕВЫЕ СЛОВА:

кисты легких, буллы, полость, лимфангиолейомиоматоз

Николаев А.Е.

E-MAIL: *a.e.nikolaev@yandex.ru*

Кистозная болезнь легких – широкий термин, используемый для описания

патологического процесса в легких, характеризующегося наличием кист в паренхиме легких.

Киста - это сферичной формы любое пространство, окруженное эпителиальной или

фиброзной стенкой различной толщины.

Рентгенография и компьютерная томография

На рентгеновских снимках и КТ-изображениях киста визуализируется, как

сферичной формы участок просветления или низкой плотности с четкими контурами по отношению к нормальной легочной паренхиме [1].

Кисты могут иметь различную толщину стенки, но, как правило, они тонкостенные (<2 мм) и существуют вне ассоциации с легочной эмфиземой. Кисты в легких обычно содержат воздух, но иногда содержат жидкостное или солидное содержимое.

Термин часто используется для описания увеличенных тонкостенных воздушных пространств у пациентов с лимфангиолейомиоматозом или лангергансоклеточным гистиоцитозом; а у пациентов с терминальной стадией фиброза наблюдаются толстостенные кисты по типу сотовых [1].

Полость - это газосодержащее пространство, визуализируемое как участок просветления или низкой плотности, в пределах консолидации, образования или узла. В случае кавитационной консолидации (кавитация в консолидации), консолидация может разрешиться, оставляя только тонкую стенку. Полость обычно производится путем удаления или дренировании некротической части поражения через бронхиальное дерево. Полость содержит иногда уровень жидкости. Термин полость не является синонимом абсцесса [1].

Псевдополость – это овоидной или сферичной формы зоны низкой плотности в легочных узлах, образованиях или зоне консолидации, представляющие собой участки нормальной паренхимы, эктазированные бронхи или участки эмфиземы, а не истинные полости. Псевдополости обычно менее 1 см в диаметре. Псевдополости описаны у пациентов с аденокарциномой, бронхоальвеолярной карциномы и доброкачественными заболеваниями, такими как инфекционное поражение легких [1].

Рисунок 1. *На данном изображении в виде схемы представлены киста (слева), полость (центр), псевдополость (справа)*

Пневматоцеле - это тонкостенное, заполненное газом пространство в легких. Обычно данное состояние преходящее и наиболее часто образуются при острой пневмонии, травме или аспирации жидкости, содержащей углеводород.

Механизм обусловлен сочетанием паренхиматозного некроза и обратной клапанной обструкцией. По данным рентгенографии и компьютерной томографии пневматоцеле представляет собой приблизительно сферичное тонкостенное воздушное пространство в легких [1].

Блеб – это небольшое газосодержащие пространство, которое расположено в субплевральной зоне и/или непосредственно контактирует с висцеральной плеврой, размерами не более 1 см в диаметре.

По данным компьютерной томографии блеб визуализируется, как тонкостенное кистозное воздушное пространство, соприкасающееся с плеврой. Поскольку условное различие в размере между блебом и буллой является клинически малозначимым, использование этого термина в описании не рекомендуется [1].

Булла - это воздушное пространство размером более 1 см—обычно несколько сантиметров - в диаметре, резко отграниченное тонкой стенкой толщиной не более 1 мм. Булла обычно сопровождается эмфизематозными изменениями в прилежащей легочной паренхиме.

По данным рентгенографии и компьютерной томографии булла представляет собой сферичной формы образование или область пониженной (воздушной) плотности диаметром 1 см или более, отграниченное тонкой стенкой. Множественные буллы часто встречаются и связаны с другими признаками легочной эмфиземы (центродолевая и парасептальная) [1].

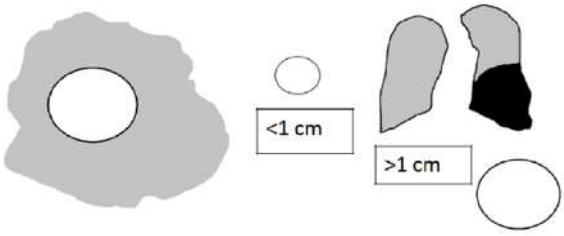

Рисунок 2. *На данном изображении в виде схемы представлены пневматоцеле (слева), блеб (центр), булла (справа)*

Симптом воздушного полумесяца проявляется скоплением воздуха полулунной формы, которое отделяет стенку полостного образования от внутреннего содержимого.

Симптом воздушного полумесяца встречается при колонизации Аспергилл полостей, существовавших ранее, или ретракции инфарктной ткани легкого при ангиоинвазивном аспергиллезе (9,10). Однако, визуализация данного симптома возможно и при других патологических состояниях, в их числе туберкулез, гранулематоз Вегенера, внутриполостное кровоизлияние и рак легких [1].

Кистозная бронхоэктазия - это необратимая локализованная или диффузная бронхиальная дилатация, обычно возникающая в результате хронической инфекции, проксимальной обструкции дыхательных путей или врожденной аномалии бронхов

Морфологические критерии на КТ включают в себя бронхиальную дилатацию относительно сопровождающей легочной артерии (симптом перста), отсутствие сужения бронхов и визуализация бронхов в пределах 1 см от поверхности плевры [1].

Сотовое легкое представляет собой деструктивные и фиброзные изменения легочной ткани, содержащие множественные кистозные воздушные пространства с толстыми фиброзными стенками, ассоциирующиеся с поздними стадиями различных заболеваний легких с полной потерей нормальной архитектоники ацинуса [1].

Кисты, размерами от нескольких миллиметров до нескольких сантиметров в диаметре, имеют различной толщины стенки и выстланы метаплазированным эпителием.

На рентгенограммах грудной клетки сотовое легкое проявляется, как тени кольцевидной формы, близко расположенные друг другу, как правило, 3-10 мм в диаметре со стенками 1-3 мм в толщину, напоминающие соты. Их обнаружение обозначает заболевание легких в терминальной стадии. На КТ отмечается появление сгруппированных кистозных воздушных пространств, как правило, диаметром порядка 3-10 мм, но иногда и до 2,5 см. Как правило, изменения локализуются субплеврально и визуализируются с четко отграниченными стенками [1].

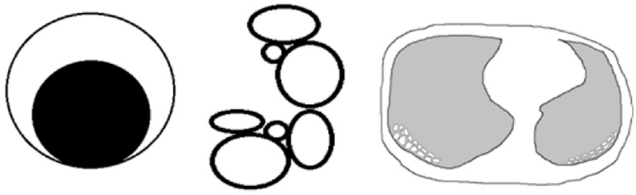

Рисунок 3. *На данном изображении в виде схемы представлены симптом воздушного полумесяца (слева), кистозная бронхоэктазия (центр), сотовое легкое (справа)*

Авторы Maffessanti и Dalpiaz выделяют отдельные типы кистозных изменений, характеризующихся множественными участками просветления или низкой плотности с четкими контурами по отношению к нормальной легочной паренхиме.

Например такие, как:

- Кистозные изменения по типу грозди винограда
- Кистозные изменения по типу нитки жемчуга

Кистозные изменения по типу грозди винограда - близкое расположение друг к другу кист по ходу бронхососудистой ножки, локализующиеся обычно в верхних и средних зонах. Данный тип изменений характерен для кистозных бронхоэктазов, кистозного фиброза [1].

Распределение:	Одно- или двухстороннее
Аксиальная плоскость:	Центральные или периферические зоны
Кранио-каудальная плоскость:	Верхние и средние зоны
Характерна для патологии:	Кистозные бронхоэктазии Кистозный фиброз

Кистозные изменения по нитки жемчуга характеризуются расположением одного ряда кист в субплевральных зонах, обычно в верхних и средних зонах, что характерно для парасептальной эмфиземы [1].

Распределение:	Одно- или двухстороннее
Аксиальная плоскость:	Периферические и субплевральные зоны
Кранио-каудальная плоскость:	Средние и верхние зоны
Характерна для патологии:	Парасептальная эмфизема

Сотовое легкое, выявляемое по данным КТ, является специфическим изменением при легочном фиброзе и является важным критерием в диагностике обычной интерстициальной пневмонии (ОИП), поэтому термин должен использоваться с осторожностью, так как это может непосредственно повлиять на тактику ведения пациента. В зависимости от дополнительных симптомов таких, как тракционные бронхоэктазы, ретикулярные изменения, плевральные бляшки, субплевральные изменения, подозревается либо паттерна ОИП, асбестоз, коллагеноз [1].

Распределение:	Двухстороннее
Аксиальная плоскость:	Периферические и субплевральные зоны
Кранио-каудальная плоскость:	Базальные, периферические зоны
Характерна для патологии:	**ОИП, Асбестоз, Коллагеноз**

Кистозный паттерн с вариантом случайных кист визуализируется, как кисты расположенные произ-

вольно. Для проведения дифференциального диагноза также необходимо оценить распределение в краниокаудальном направлении с оценкой реберно-диафрагмальных углов [2].

Ниже в таблицах представлены два разных типа кистозного паттерна с вариантом случайных кист:

Распределение:	Двустороннее, симметричное
Аксиальная плоскость:	Равномерное распределение
Кранио-каудальная плоскость:	Верхние, средние зоны
Характерна для патологии:	Центрилобулярная эмфизема, лангергансоклеточный гистиоцитоз

Распределение:	Двустороннее, симметричное
Аксиальная плоскость:	Равномерное распределение
Кранио-каудальная плоскость:	Диффузно
Характерна для патологии:	**Лимфангиолеомиоматоз**

Далее в обзоре не рассматриваются:

- Одиночные воздушные кисты – напр. пневматоцеле
- Кисты, заполненные жидкостью – напр. эхинококковая киста
- Сотовое легкое / конечная стадия фиброза
- Кистозные бронхоэктазы

Кисты, как доминантный признак на КТ, характерны для многих заболеваниях [2]:

1. **Лангергансоклеточный гистиоцитоз**
2. **2. Лимфангиолейомиоматоз**
3. **3. Лимфоидная интерстициальная пневмония**
4. **4. Центрилобулярная эмфизема**
5. Трахеобронхиальный папилломатоз
6. Синдром Шегрена
7. Фолликулярный бронхиолит
8. Кистозный фиброз
9. Асбестоз индуцированный пневмокониоз
10. Нейрофиброматоз
11. Синдром Берта-Хогга-Дьюбе (редко)
12. Легочных мезенхимальных кистозная гамартома (редко)
13. Болезнь легких цепей
14. Подострый гиперчувствительный пневмонит

Кисты, как дополнительный признак встречается при следующих патологиях [2]:

1. Кистозная бронхоэктазия
2. Десквамативная интерстициальная пневмония
3. Сотовое легкое при паттерне ОИП
4. Травма легкого
5. Пневмоцистная пневмония
6. Саркоидоз
7. Легочные метастазы (плоскоклеточная/аденокарцинома)
8. Кистозная фиброгистиоцитарная опухоль легкого
9. Кистозные мезенхимомы
10. Некробиотические узелки (конечная стадия)

При оценке кистозных изменений легких необходимо учитывать следующие признаки:

- Распределение (краниокаудальная, аксиальная плоскость)
- Количество
- Изменения уни-, билатеральные
- Дополнительные типичные изменения, характерные для других нозологий
- Изменения, окружающей паренхимы
- Форма кистозных изменений

Особенное внимание стоит уделить клиническим проявлениям, так как порой о предположении того или иного диагноза не может идти речи, если нет каких-либо клинических данных, еще лучше когда есть патоморфологической верификации.

Лимфангиолейомиоматоз.

Лимфангиолейомиоматоз – это опухолевое разрастание гладкомышечных волокон в интерстиции.

Варианты: локальная форма (лейомиомы) и диффузная форма (кисты)

Клинические симптомы: в первую очередь – это одышка.

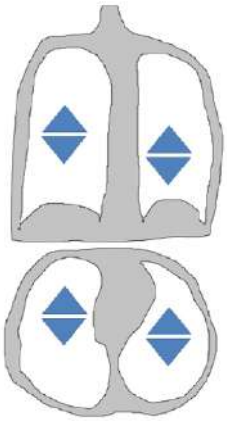

Чаще поражает женщин детородного возраста, получающих терапию эстрогенами, связь одышки с менструациями, беременностью, сочетание с миомой матки.

Дополнительные симптомы - спонтанный пневмоторакс (50-80%), хилезный плеврит (– 20-40%), перикардит, асцит.

Функция внешнего дыхания (ФВД) – норма или обструктивные изменения.

Рентгенография – сетчатая деформация, иногда видимые воздушные кисты, плеврит, пневмоторакс.

По данным КТ обычно визуализируются кисты без ясно видимых стенок на фоне неизмененной легочной паренхимы. При этом узлов обычно не визуализируются.

К дополнительным признакам можно отнести пневмоторакс, лимфаденопатию, плевральный выпот и другие, такие как почечную ангиолипому.

Равномерное распределение кист, меньшая выраженность в верхушках легких.

Бронхососудистые структуры сохраняются в стенках кист (может напоминать бронхоэктазы) [2].

Распределение:	Двустороннее, симметричное
Аксиальная плоскость:	Равномерное распределение
Кранио-каудальная плоскость:	Диффузно
Дифференциальная диагностика:	**Лимфангиолеомиоматоз**

Лангергансовоклеточный гистиоцитоз

Лангергансовоклеточный гистиоцитоз — термин, обозначающий группу заболеваний с невыясненной до конца этиологией, при котором патологические иммунные клетки, называемые гистиоцитами, и эозинофилы активно размножаются, особенно в легких и костях, что вызывает формирование рубцовой ткани.

Морфология – пролиферация в органах и тканях клеток Лангерганса

– Консолидация вокруг бронхиол и артериол включают лимфоциты, нейтрофилы и эозинофилы

- Симптомы: утомляемость, потеря веса, лихорадка, сухой кашель
- Дополнительные симптомы: курильщики (70-95%), преобладают мужчины (4:1), спонтанный пневмоторакс (15-25%)
- ФВД – сочетание обструкции и рестрикции
- Рентгенография – узлы/сетчатость в верхних долях – туберкулез

КТ – картина зависит от стадии процесса

- Начальная стадия – центрилобулярные узлы в верхних и средних отделах легких – респираторный бронхиолит (открытая биопсия)
- На поздней стадии – кисты в легких – неправильной формы, с очерченными стенками, сочетаются с микро очагами (типичная картина), как представленны на средних изображениях

На нижних изображениях представлены дополнительные признаки центрилобулярные узелки менее 10 мм в диаметре с кавитациями, правее собственно пневмоторакс [2].

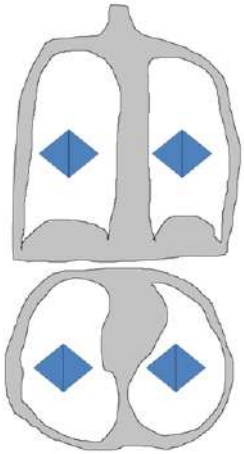

Распределение:	Двухстороннее, симметричное
Аксиальная плоскость:	Равномерное распределение
Кранио-каудальная плоскость:	Верхние, средние
Дифференциальная диагностика:	**Лимфангиолейомиоматоз, Центрилобулярная эмфизема, Кистозные бронхоэктазы**

Вариант заболевания	Возраст начала болезни	Поражаемые органы	Прогноз
Вариант Летерера-Сиве	Дети <2 лет, взрослые	Кожа, кости, костный мозг, легкие, ЛУ, тимус	Часто неблагоприятный
Вариант Хенда-Шюллера-Крисчена	Дети и взрослые	Кожа, кости, легкие, оболочки ГМ, тимус, ЛУ	Часто неблагоприятный
Локальная эозинофильная гранулема	Взрослые, обычно <40 лет	**Легкие, кости, реже** - кожа	Чаще Благоприятный

Лимфоидная интерстициальная пневмония

Лимфоидная интерстициальная пневмония (ЛИП) - редкое интерстициальное заболевание, характеризующееся диффузной лимфоидной пролиферацией легочной паренхимы с преимущественным вовлечением интерстиция. Патология входит в спектр интерстициальных пневмоний и отличается от лимфомы легких. Наблюдается лимфоидная диффузная и бронхо-ассоциированная гиперплазия, диффузная поликлональная лимфоидная инфильтрация по ходу дыхательных путей, «расширяющие» легочный интерстиций. ЛИП обычно встречается при аутоиммунных заболеваниях или ассоциирован с вирусом иммунодефицита человека [1].

Компьютерная томография

Уплотнение по типу матового стекла является доминирующим проявлением, наряду с тонкостенными периваскулярными кистами. Узелки легких, ретикулярный паттерн, утолщение междольковых перегородок и бронховаскулярного интерстиция, а также больших размеров консолидации также могут визуализироваться.

Клинические проявления – одышка, сухой кашель (50%), утомляемость (80%), лихорадка (40%), артралгии (30%), снижение массы тела (30%)

Физикальные признаки – крепитация (70%), барабанные палочки (10%)

ФВД – рестриктивный тип, снижение диффузионной способности

Рентгенография – возможны ретикулярные изменения в базальных отделах.

По данным КТ единичные легочные кисты, которые могут сочетаться с симптомом матового стекла (обратимым) или быть единственным проявлением болезни.

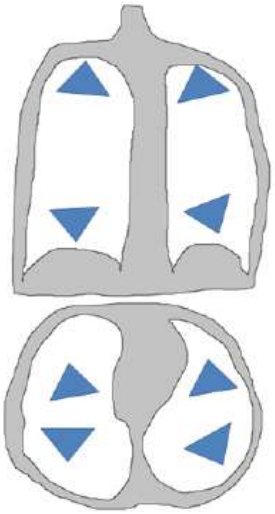

Эмфизема

Эмфизема – постоянное и необратимое патологическое расширение (обычно деструкция) воздухосодержащих пространств дистальнее терминальных бронхиол без сопутствующего фиброза.

Классификация

- Проксимальная ацинарная эмфизема – Центрилобулярная и фокальная
- Дистальная ацинарная (парасептальная) эмфизема
- Панацинарная эмфизема

Изменения при рентгенографии проявляется локальным обеднением легочного рисунка и аваскулярными зонами, нарушением архитектоники легочного рисунка (оттеснение, раздвигание сосудов) визуализация булл. Для панацинарной эмфиземы характерно диффузное расширение ацинуса, слияние внутридольковых структур в единое воздушное пространство с преимущественной локализации в нижних долях легких.

Дополнительными признаками являются утолщение стенки бронха, признаки легочной гипертензии, внутрипросветные изменения в трахеи, лимфаденомегалии, что обусловлены хроническим воспалительным процессом [1].

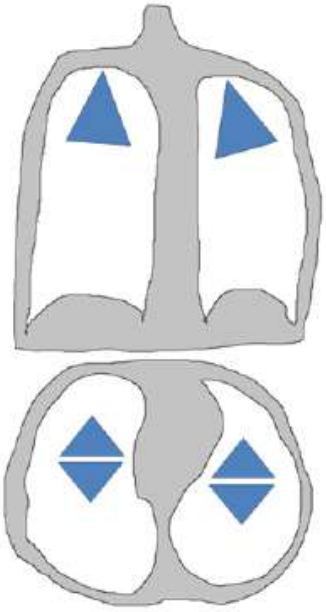

Асбестоз индуцированный пневмокониоз

Асбестоз – форма пневмокониоза, развивающаяся в результате длительного ингалирования асбест содержащей пыли и характеризующаяся диффузным фиброзом легочной ткани. Для данной патологии также характерно визуализация кист от 2 до 10 мм, которые обычно располагаются в задних субплевральных областях формируя сотовое легкое. Обычно при данной патологии легкие уменьшены в объеме, изменения двухсторонние на фоне бронхо- и бронхиолоэктазов [1].

Из других признаков хотелось бы также отметить присутствие:

- ретикулярных изменений,
- субплевральных линий и тяжей,
- плевральных бляшек,
- утолщение плевры.

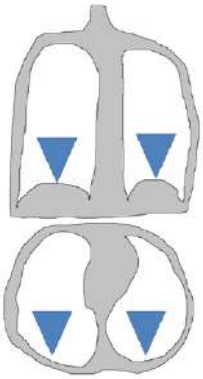

Муковисцидо́з

Муковисцидо́з (кистозный фиброз) — системное наследственное заболевание, обусловленное мутацией гена трансмембранного регулятора муковисцидоза и характеризующееся поражением желёз внешней секреции, тяжёлыми нарушениями функций органов дыхания.

По данным КТ в аксиальной плоскости изменения обычно центрально парахиларно расположены, но также стоит обращать внимание на периферические зоны. Кранио-каудальное распределение преобладание в верхних долях и дорсальном сегменте нижних долей, особенно справа.

Дополнительные изменения в виде изменений по типу мозаичной плотности и цилиндрических бронхоэктазов заполненных воздухом [3].

Распределение:	Двухстороннее
Аксиальная плоскость:	Центральное парахиларное, но также периферия
Кранио-каудальная плоскость:	Преобладание в верхних долях и дорсальном сегменте нижних долей, особенно справа
Дифференциальная диагностика:	Аллергический бронхолегочный аспергиллез Гистиоцитоз Лангерганса Трахеобронхомегалия

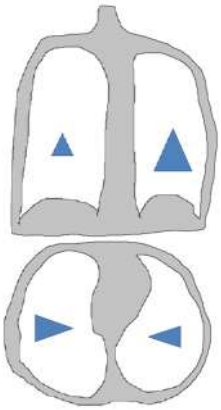

Трахеобронхиальный папилломатоз

Трахеобронхиальный папилломатоз характеризуется появлению множественных плоскоклеточных папиллом в трахеи и бронхов. Это необычное проявление рецидивирующего респираторного папилломатоза (РРП), что само по себе редкое явление, при котором ВПЧ-ассоциированная папиллома локализуются по ходу дыхательных, пищеварительных трактов.

Обычно на КТ демонстрируются тонкостенные кисты со смежными узлами в 2-3 мм размером. При более распространенном заболевании может наблюдаться дорсализация. На КТ также возможно визуализировать дистальные ателектазы, бронхоэктазы и бронхи с закупоренные слизью [4].

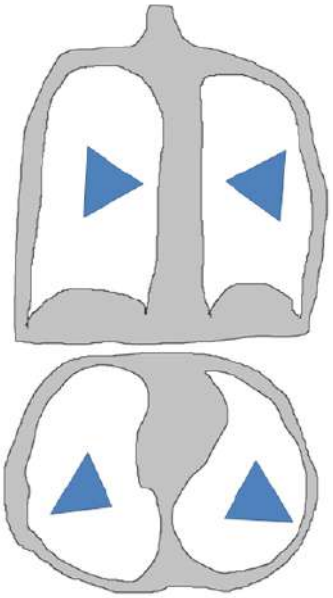

Синдром Шегрена (склеродермия)

Для данной патологии характерно визуализация кист от 2 до 10 мм, которые обычно располагаются в задних субплевральных областях, формируя сотовое легкое. Обычно при данной патологии легкие уменьшены в объеме, изменения двухсторонние на фоне тракционных бронхо и бронхиолоэктазов

Из других признаков хотелось бы также отметить присутствие интралобулярных ретикулярных изменений, субплевральных линий и тяжей, одностороннее утолщение плевры, дилатации пищевода [5].

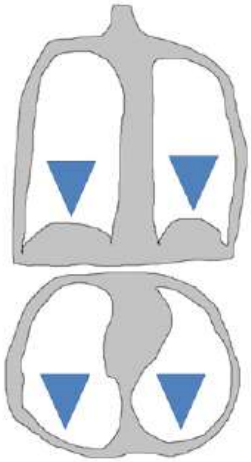

Распределение:	Двухстороннее
Аксиальная плоскость:	Периферическое субплевральное преимущественно кзади
Кранио-каудальная плоскость:	Базальные отделы
Дифференциальная диагностика:	Асбестоз Коллагенозы ОИП

Болезнь отложения легких цепей

Болезнь отложения легких цепей (БОЛЦ) – редкое системное заболевание, в основе которого лежит отложение моноклональных легких цепей в различных органах и тканях, что приводит к прогрессирующему нарушению их функции.

При манифестации болезни отложения легких цепей на КТ визуализируются кисты, лимфаденопатия, узелки. Считается что формирование кисты происходит из стенки мелких дыхательных путей [6].

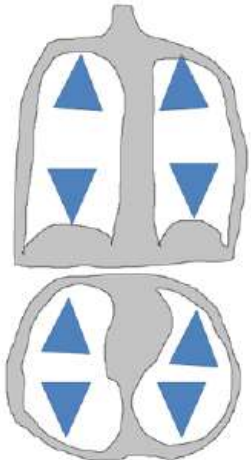

Кистозная бронхоэктазия

Бронхоэктазия - это необратимая локализованная или диффузная бронхиальная дилатация, обычно возникающая в результате хронической инфекции, проксимальной обструкции дыхательных путей или врожденной аномалии бронхов

Морфологические критерии на тонкосрезовой КТ включают в себя бронхиальную дилатацию относительно сопровождающей легочной артерии (симптом перста), отсутствие сужения бронхов и визуализация бронхов в пределах 1 см от поверхности плевры. Бронхоэктазы можно классифицировать как цилиндрические, варикозные или кистозные, в зависимости от поражения бронхов. Данные патологические изменения часто сопровождаются утолщением бронхиальной стенки, пробками со слизью и изменениями мелких дыхательных путей [1].

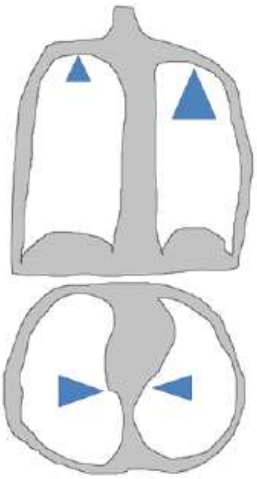

Распределение:	Двухстороннее
Аксиальная плоскость:	Периферическое субплевральное преимущественно кзади
Кранио-каудальная плоскость:	Базальные отделы
Дифференциальная диагностика:	Кавитирующие метастазы Гистиоцитоз Лангерганса Плазмоклеточная пневмония

Десквамативная интерстициальная пневмония (ДИП)

Гистологически ДИП характеризуется накоплением избытка макрофагов в дистальных воздушных пространствах. Макрофаги распределены равномерно, в отличие, например, от интерстициального поражения легких с респираторным бронхиолитом, при котором

распределение является преимущественно бронхоцентрическим. Минимальное вовлечение в патологический процесс интерстиция. Большинство случаев ДИП связаны с курением сигарет, но иногда наблюдается идиопатический характер или связь с редкими врожденными метаболическими заболеваниями.

Визуализируется, как уплотнение по типу матового стекла, что является доминирующим проявлением, которые, как правило, локализуются в базальных и периферических отделах легких. На фоне участков уплотнения по типу матового стекла в редких случаях определяются микрокисты или изменения по типу сотового легкого [1].

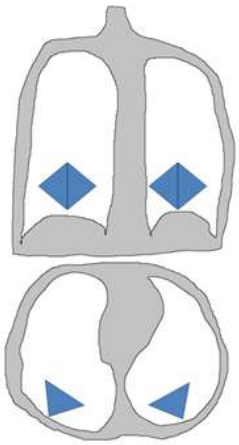

Обычная интерстициальная пневмония (ОИП), поздняя стадия

Обычная интерстициальная пневмония на поздних стадиях также визуализируется с наличием кист, проявления которых естественно не на первом месте.

Для ОИП характерна гистологическая картина легочного фиброза, характеризующаяся временной и пространственной неоднородностью, когда явно фиброзно измененные и «сотовые» участки перемежаются с нормальной легочной паренхимой. Фибробластические участки с фиброзным деструкцией легочной архитектоники, часто с формированием сотового легкого, являются ключевой находкой [1].

Распределение:	Двухстороннее
Аксиальная плоскость:	Периферическое субплевральное преимущественно кзади
Кранио-каудальная плоскость:	Базальные отделы
Дифференциальная диагностика:	Коллагенозы Асбестоз Саркоидоз

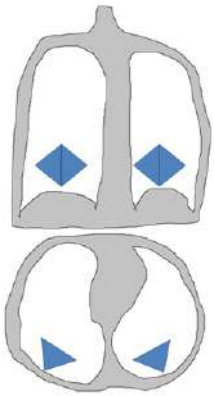

Кистозные рак легких и метастазы

Кистозные метастазы также имеют место на дифференциальный диагноз у пациентов с онкологическим процессом в анамнезе, которые стоит дифференцировать от кавитирующих метастазов [7]. Хотелось бы предоставить сказать о встречаемости псевдополостей в скрининге рака легкого. За первый год было выполнено 4700 ультра-НДКТ в группе риска, а из 84 верифицированных злокачественных образований в легких почти 5% имели признаки псевдополостей по данным ультра-НДКТ.

Синдром Бёрта — Хога — Дьюба

Синдром Бёрта — Хога — Дьюба — редко встречающееся аутосомно-доминантное генетическое заболевание, обусловленное мутацией в гене FLCN и проявляющееся развитием доброкачественных опухолей волосяного фолликула, кистами в лёгких и повышенным риском возникновения рака почки и рака толстого кишечника.

На КТ изображениях признаки манифестации синдрома обычно проявляется буллезной эмфиземой, тонкостенными кистами, пневмотораксом [8].

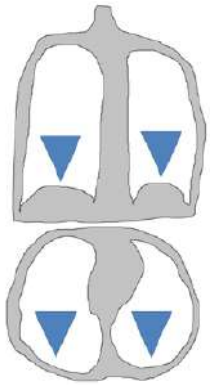

Ниже представлен КТ-изображения данного редкого заболевания. Обратите внимание на распределение кистозных изменений в нижних отделах легких и в субплевральной локализации, а также на отсутствие пневмоторакса. Заболевание верифицировано с помощью генетических тестов.

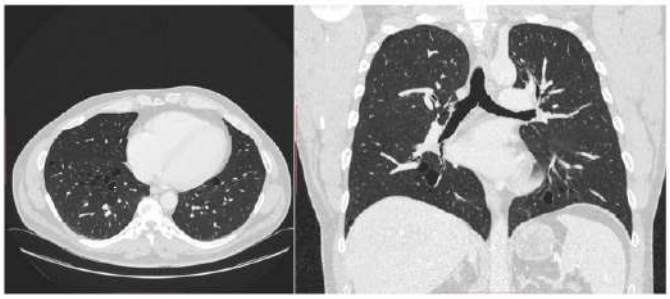

Рисунок 4. *КТ пациента с синдромом Бёрта — Хога — Дьюба*

Источники:

1. Fleischner Society: Glossary of Terms for Thoracic Imaging David M. Hansell, Alexander A. Bankier, Heber MacMahon, Theresa C. McLoud, Nestor L. Müller, Jacques Remy Mar 1 2008 - https://doi.org/10.1148/radiol.2462070712

2. Diffuse Lung Diseases Clinical Features, Pathology, HRCT Editors: Maffessanti, Mario, Dalpiaz, Giorgia (Eds.), 2006

3. AG SK, Karger. Cystic Fibrosis, A State-Of-The-Art Series. S Karger Pub. (2001) ISBN:3805572247.

4. Ko JM, Jung JI, Park SH et-al. Benign tumors of the tracheobronchial tree: CT-pathologic correlation. AJR Am J Roentgenol. 2006;186 (5): 1304-13. doi:10.2214/AJR.04.1893

5. Ito I, Nagai S, Kitaichi M et-al. Pulmonary manifestations of primary Sjogren's syndrome: a clinical, radiologic, and pathologic study. Am. J. Respir. Crit. Care Med. 2005;171 (6): 632-8. doi:10.1164/rccm.200403-417OC

6. Colombat M, Stern M, Groussard O et-al. Pulmonary cystic disorder related to light chain deposition disease. Am. J. Respir. Crit. Care Med. 2006;173 (7): 777-80. doi:10.1164/rccm.200510-1620CR

7. Simion NI, Pezzetta E. Cystic appearance: an uncommon feature of pulmonary metastasis of colorectal origin. BMJ Case Rep. 2011;2011 (dec12 1): . BMJ Case Rep (full text) - doi:10.1136/bcr.10.2011.5063 - Pubmed citation

8. Steinhoff M, Kinzel M, Krahl D. White papules on the face, neck and upper chest. Birt-Hogg-Dubé syndrome. J Dtsch Dermatol Ges. 2012;10 (9): 665-7. doi:10.1111/j.1610-0387.2012.07971.x

АНАТОМИЯ

ТЕМА:

Анатомия молочной железы

Крысанова Александра Владимировна
ординатор отделения рентгенодиагностики ФГБУ «Национальный медицинский исследовательский центр онкологии им. Н.Н. Блохина» Минздрава России.
Адрес: *г. Москва, Каширское шоссе д. 23*
E.mail: *doctor.krysanova@gmail.com,*
ORCID: *0000-0002-7640-5296*
SPIN: *3661-9078*

Молочная железа (МЖ) - это сложный альвеолярно-трубчатый орган. Она является производной потовой железы и состоит из 15-20 долей.

Протяженность железы от II до VII ребра.

Медиальная граница - по краю грудины.

Латеральная граница - передняя подмышечная линия. [1] (рис.1)

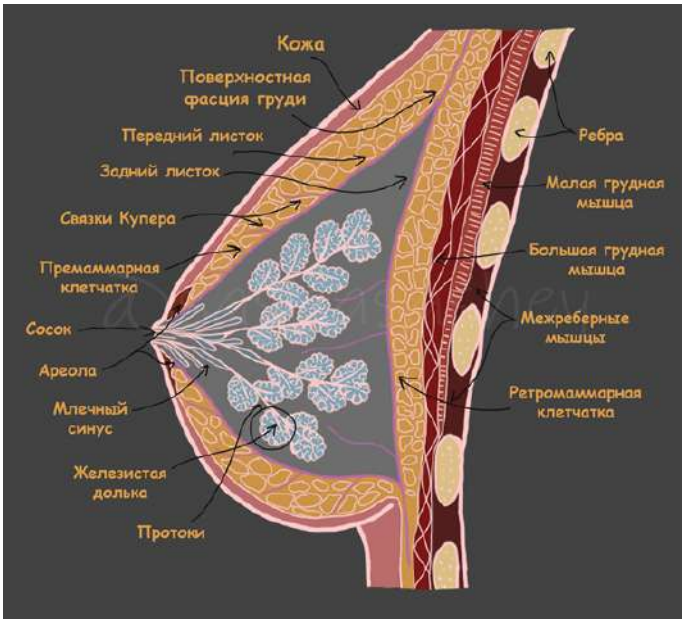

Рисунок 1

В железе выделяют три основных компонента:

1. Соединительнотканный
2. Жировой
3. Железистый

МЖ окружена передним и задним листком поверхностной фасции груди. Эти два листка образуют ее капсулу.

Поверхностная фасция прикрепляется к ключице и образует поддерживающую связку железы.

От заднего листка вглубь железы и от переднего по направлению к коже отходят соединительнотканные перегородки - связки Купера. [1]

Жировой компонент включает в себя премаммарную, ретромаммарную клетчатку, а также жировую ткань, располагающуюся в толще железы между долями.

Железистый компонент МЖ представлен долями. (рис.2) Их количество напрямую зависит от размера железы. Доля МЖ похожа на маленькую гроздь винограда, состоящую из долек (виноградинок). Доля и долька не имеют капсулы и являются функциональными единицами МЖ. [2]

Распределение железистой ткани в МЖ неравномерно. Больше всего ткани располагается в верхне-наружном квадранте. Именно здесь чаще всего обнаруживаются патологические изменения.

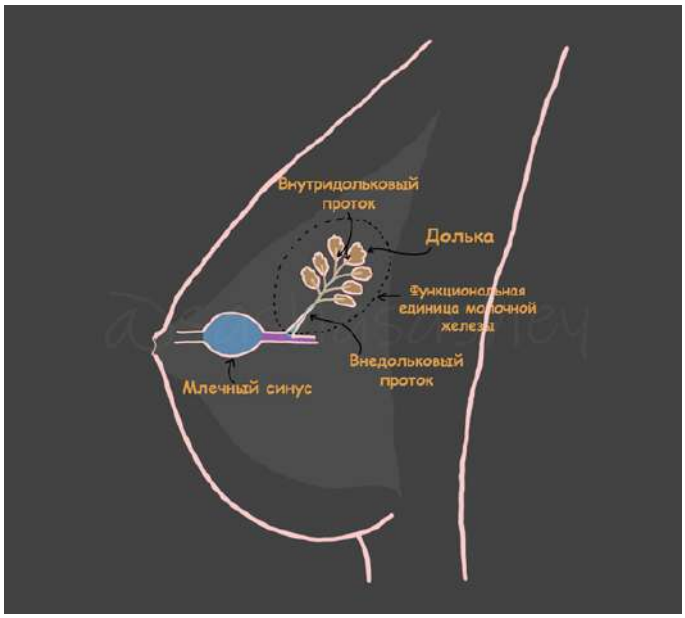

Рисунок 2

Протоковая система МЖ состоит из галактофоров и млечных синусов.От каждой дольки отходит проток - галактофор 1 порядка, сливаясь они образуют галактофоры 2 и 3 порядка. Галактофор 3 порядка возле соска имеет расширение - млечный синус.

Допустимые размеры протоков МЖ:

- галактофор 3 порядка не > 3 мм
- галактофор 2 порядка не > 2 мм
- галактофор 1 порядка не > 1 мм

Анатомия МЖ непостоянна и зависит напрямую от возраста женщины и ее гормонального фона. Пролиферация эпителия протоков и долек начинается после наступления менархе и активизируется каждый месяц за несколько дней до овуляции. Если беременность не наступает, вновь сформированные структуры подвергаются атрофии. После наступления менопаузы процессы пролиферации замедляются и начинается инволюция ткани МЖ. [2]

Рентгенологическая анатомия молочной железы

Единой для всех рентгенологической нормы МЖ не существует. Это связано с тем, что у каждой женщины разное соотношение фиброзно-железистого и жирового компонентов.

Согласно этому соотношению выделяют несколько типов плотности железы.

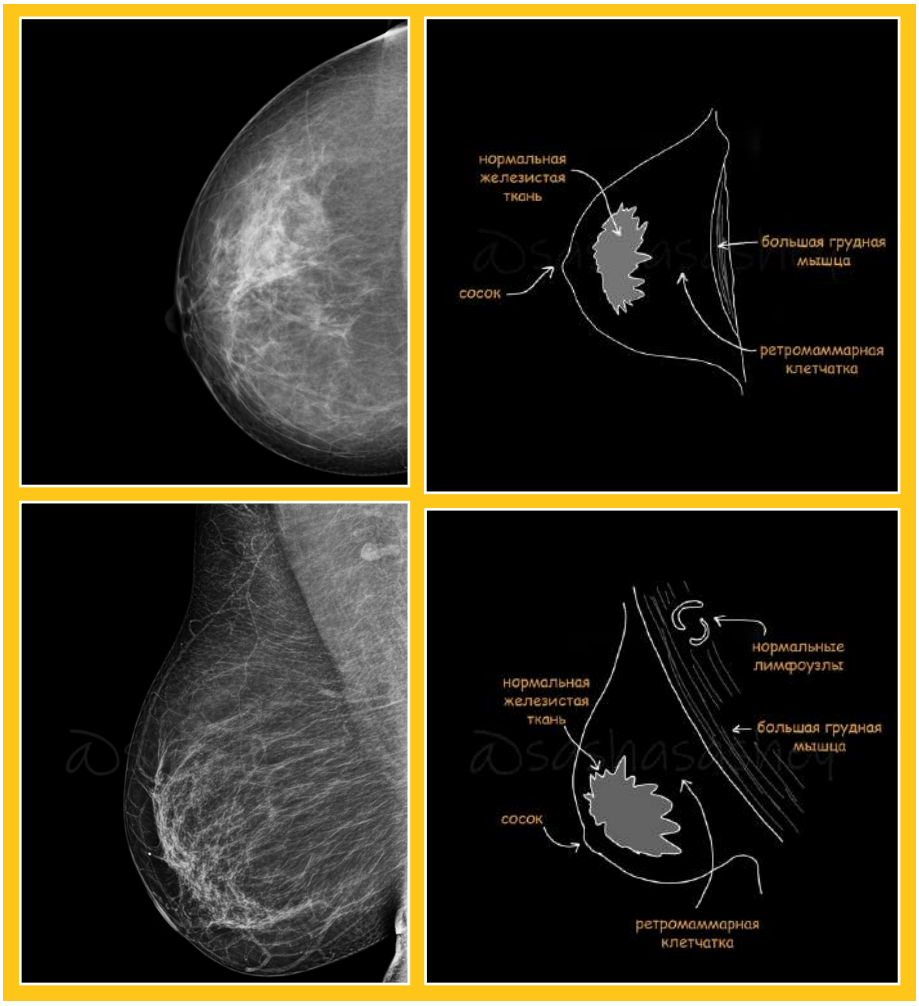

Рисунок 3

Рисунок 4

Рисунок 5

Рисунок 6

На маммографических снимках хорошо визуализируется кожа, премаммарная клетчатка, ареола, сосок, связки Купера, железистая ткань, ретромаммарное пространство. [2] (рис.3-6)

Кожа на маммограммах выглядит как ровная полоса толщиной 1-2 мм. Сразу за ней располагается слой подкожно-жировой клетчатки. В норме он выглядит более прозрачным по сравнению с кожей и железистой тканью. [4]

Железистая ткань имеет вид выпуклого кпереди конуса или диска, основание которого прилежит к грудной фасции, а вершина заканчивается соском. На бесконтрастных маммограммах дифференцировать структурные элементы железистой ткани нельзя. [3]

Между железистой тканью и большой грудной мышцей располагается ретромаммарное пространство, где в норме не должно быть никаких дополнительных образований кроме жировой ткани. [2]

Также на маммограммах могут обнаруживаться лимфоузлы нормального строения. Чаще они визуализируются в косой медио-латеральной проекции в аксиллярной области и в ряде случаев в самой ткани МЖ. [4]

Источники:

1. Островерхов Г. Е., Бомаш Ю. М., Лубоцкий Д. Н. Оперативная хирургия и топографическая анатомия. – Издательство» Медицинское информационное агентство», 2015. – С. 736-736.

2. Корженкова Г. П. Комплексная рентгено-сонографическая диагностика заболеваний молочной железы. – Фирма Стром, 2004.

3. Терновой С. К. Лучевая маммология: руководство для врачей. – ГЭОТАР-Медиа, 2007.

4. Ikeda D., Miyake K. K. Breast imaging: the requisites. – Elsevier Health Sciences, 2016.

RADIOLOGY STUDY

Radiology Study – уникальное рецензируемое научное электронное издание.

Журнал принимает к публикации оригинальные статьи, случаи из практики, лекции, краткие сообщения, научные обзоры по всем направлениям лучевой диагностики, лучевой терапии, а также радиационной безопасности и ИТ-решениям в здравоохранении. Электронный формат журнала обеспечивает широкую доступность издания, неизменно высокое качество иллюстративного материала, возможность размещения DICOM- файлов Ваших клинических случаев. Каждый выпуск журнала содержит статьи от ведущих специалистов по лучевой диагностике. Журнал распространяется бесплатно. Доступен в России и во всех странах мира. Редакционная коллегия Radiology Study поддерживают политику, направленную на соблюдение всех принципов издательской этики. Этические правила и нормы соответствуют принятым ведущими международными научными издательствами. Все поступившие материалы проходят обязательную процедуру двойного слепого рецензирования.