ISSN 2658-7653

НАУЧНО-ПРАКТИЧЕСКИЙ ЖУРНАЛ

RADIOLOGY STUDY

АПРЕЛЬ 2019

RADIOLOGY STUDY

ДОРОГИЕ ДРУЗЬЯ И КОЛЛЕГИ!

Рады представить читателям первый номер нашего журнала в совершенно новом формате. В этом номере большое количество статей и интересных наблюдений из практики, посвященных разным направлениям диагностики и ИТ-решениям в здравоохранении.

Целевая аудитория издания – начинающие врачи-рентгенологи и радиологи, специалисты по ультразвуковой диагностике, рентгеноэндоваскулярной хирургии и радиотерапии, специалисты в области общественного здравоохранения. Мы стремимся сделать журнал интересным для организаторов здравоохранения, сотрудников кафедр и ординаторов, обучающихся по профильным специальностям.

Надеемся, что читатели найдут в этом номере материалы, которые будут отвечать их интересам и помогать в практической работе. Ждем от вас писем с вопросами и предложениями по тематикам следующих выпусков.

CONTACT

RS-journal@yandex.ru

a.e.nikolaev@yandex.ru

www.radiologystudy.ru

GENERAL INFORMATION

АДРЕС ЖУРНАЛА:
WWW.RADIOLOGYSTUDY.RU

ПОЧТА ЖУРНАЛА:
A.E.NIKOLAEV@YANDEX.RU
RS-JOURNAL@YANDEX.RU

ISSN2658-7653

ПЕРИОДИЧНОСТЬ ИЗДАНИЯ:
4 РАЗА В ГОД

ЯЗЫКИ: РУССКИЙ

РЕГИСТРАЦИОННЫЙ НОМЕР:

ЭЛ № ОФС 77-74575
ОТ 14 ДЕКАБРЯ 2018

SOCIAL

www.24radiology.ru

@radiology_study

vk.com/radiologystudy

Radiology Study – уникальное рецензируемое научное электронное издание.

Журнал принимает к публикации оригинальные статьи, случаи из практики, лекции, краткие сообщения, научные обзоры по всем направлениям лучевой диагностики, лучевой терапии, а также радиационной безопасности и ИТ-решениям в здравоохранении.

Электронный формат журнала обеспечивает широкую доступность издания, неизменно высокое качество иллюстративного материала, возможность размещения DICOM- файлов Ваших клинических случаев. Каждый выпуск журнала содержит статьи от ведущих специалистов по лучевой диагностике.

Журнал распространяется бесплатно. Доступен в России и во всех странах мира. Редакционная коллегия Radiology Study поддерживают политику, направленную на соблюдение всех принципов издательской этики. Этические правила и нормы соответствуют принятым ведущими международными научными издательствами.

Все поступившие материалы проходят обязательную процедуру двойного слепого рецензирования.

Свидетельство о регистрации СМИ: Эл NoФС77-74575 от 14.12.2018 г.

ISSN 2658-7653

Все материалы для публикации направляются на данный адрес:

RS-journal@yandex.ru

РЕДАКЦИЯ

РЕДАКЦИОННАЯ КОЛЛЕГИЯ:

Низовцова Людмила Арсеньевна, профессор, доктор медицинских наук, Москва, Россия.

Босин Виктор Юрьевич, профессор, доктор медицинских наук, Москва, Россия.

Буланов Михаил Николаевич, профессор, доктор медицинских наук, Владимир, Россия.

Фисенко Елена Полиектовна, профессор, доктор медицинских наук, Москва, Россия.

Гомболевский Виктор Александрович, кандидат медицинских наук, Москва, Россия.

Гришков Сергей Михайлович, кандидат медицинских наук, Москва, Россия.

Зельтер Павел Михайлович, кандидат медицинских наук, Самара, Россия.

Курешова Дарья Николаевна, кандидат медицинских наук, Москва, Россия.

Кульберг Николай Сергеевич, кандидат физико-математических наук, Москва, Россия.

Мельников Александр Александрович, кандидат медицинских наук, Москва, Россия.

Петряйкин Алексей Владимирович, кандидат медицинских наук, Москва Россия.

Соломяный Виктор Вячеславович, кандидат медицинских наук, Москва Россия.

Шапиева Альбина Нуруллаевна, врач кардиолог-аритмолог, Москва Россия.

Панина Елена Вячеславовна, член правления РОО медицинских сестер, Москва, Россия.

Блохин Иван Андреевич, научный сотрудник, Москва, Россия.

Гележе Павел Борисович, научный сотрудник, Москва, Россия.

Шапиев Арсен Нуруллаевич, научный сотрудник, Москва, Россия.

Николаев Александр Евгеньевич, научный сотрудник, Москва, Россия.

ОТВЕТСТВЕННЫЙ СЕКРЕТАРЬ:

Чернина Валерия Юрьевна, научный сотрудник, Москва, Россия.

РЕДАКЦИОННО-ИЗДАТЕЛЬСКИЙ ОТДЕЛ:

Гончар Анна Павловна, научный сотрудник, Москва, Россия.

Сучилова Мария Максимовна, переводчик, Москва, Россия.

Пономарева Алина Павловна, дизайнер, Москва, Россия

Лбова Ольга Алексеевна, корректор, Москва, Россия.

Адрес журнала: radiologystudy.ru
Адрес для переписки: RS-journal@yandex.ru
Регистрационный номер: Эл NoФС77-74575 от 14 декабря 2018

СОДЕРЖАНИЕ

НАУЧНЫЕ СТАТЬИ 5-35

Возможности ПЭТ-КТ в диагностике случайных находок щитовидной железы 6

Аневризма и кальцификация аорты в Московском скрининге рака легких 12

КТ атлас рентгеновских плотностей структур брюшной полости на различных напряжениях. 19

КЛИНИЧЕСКИЙ СЛУЧАЙ 36-39

Клинический случай: асимметрия пневматизации каменистой части височной кости. 37

ПРАКТИЧЕСКАЯ ЧАСТЬ 40-48

Шаблоны описания ПЭТ-КТ-исследований в онкологической практике 41

Анамнестическая часть перед ОФЭКТ-КТ исследованием в онкологической практике 49

Оценка кардиотоксичности у пациенток, имеющих рак молочной железы (AJCC - IV), по данным ПЭТ-КТ 53

ТЕНДЕНЦИИ 58-61

UI-RADS (Uterus Imaging Reporting and Data System) 59

ТЕСТ 62-67

RS - Science Article

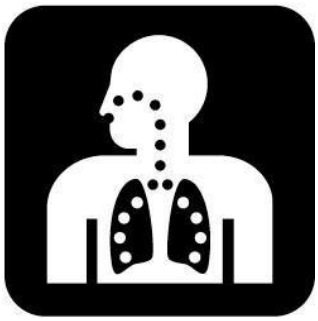

ОРИГИНАЛЬНАЯ СТАТЬЯ

Возможности ПЭТ-КТ в диагностике случайных находок щитовидной железы

Сучилова М.М.[1], Коркунова О.А.[1], Николаев А.Е.[2], Гришков С.М.[2], Босин В.Ю[2].

[1] ФГБОУ ДПО РМАНПО МЗ РФ

[2] ГБУЗ «Научно-практический клинический центр диагностики и телемедицинских технологий ДЗМ»

Аннотация: случайные находки в щитовидной железе довольно часто встречаются при исследовании всего тела при помощи позитронно-эмиссионной томографии, совмещенной с компьютерной томографией (ПЭТ-КТ) с использованием 18F- фтордезоксиглюкозы (18F-ФДГ).

Материалы и методы: был проведён ретроспективный анализ результатов 18F-ФДГ ПЭТ-КТ исследований 100 женщин с диагностированным раком молочной железы AJCC IV (American Joint Committee on Cancer), выполненных в течение 12 месяцев (1 января 2016 г. по 31 декабря 2016г.). Из выборки были исключены пациентки с диагностированными ранее злокачественными новообразованиями щитовидной железы или факторами риска (например, синдром Каудена) в анамнезе. Изображения были получены спустя примерно 60 минут после внутривенной инъекции 555MBq (15mCi) ФДГ при помощи 16-срезового томографа Gemini TF PET-CT (Philips Medical Systems, Cleveland, Ohio, USA).

Результаты: проведенное исследование позволило установить, что случайно выявленное на ПЭТ-КТ накопление ФДГ в щитовидной железе у пациенток, имеющих рак молочной железы (AJCC IV) в анамнезе, обнаруживается в 22% случаев. Фокальные и диффузные изменения встречались примерно с одинаковой частотой.

Заключение. Стандартизация критериев в оценке щитовидной железы по данным ПЭТ до конца не разработаны, наиболее часто используемое по-прежнему остается ультразвуковое исследование.

Ключевые слова: инсиденталома, ПЭТ-КТ, щитовидная железа, ФДГ- поглощение.

Для корреспонденции: Сучилова Мария Максимовна

E-mail: maria.suchilova@gmail.com

Для цитирования: Сучилова М.М., Коркунова О.А., Николаев А.Е., Гришков С.М., Босин В.Ю. - Возможности ПЭТ-КТ в диагностике случайных находок щитовидной железы // Radiology Study. – 2019. – Т1., №1. – С. 6-11.

Введение

Случайные находки в щитовидной железе довольно часто встречаются при исследовании всего тела при помощи позитронно-эмиссионной томографии, совмещенной с компьютерной томографией (ПЭТ-КТ) с использованием 18F-фтордезоксиглюкозы (18F-ФДГ). В нормальной ткани щитовидной железы данный радиофармпрепарат, как правило, накапливается незначительно, и повышение уровня его ретенции обычно свидетельствует о патологических изменениях в органе [1].

Случайно обнаруженная на ФДГ-ПЭТ активность щитовидной железы у пациентов без диагностированных ранее злокачественных новообразований этого органа, расценивается как инциденталома. Есть предположение, что частота подобных находок связана со значительным увеличением числа случаев первичного рака щитовидной железы в последние 20-30 лет и появлением новых методов диагностики, в частности, ПЭТ [2].

Различные исследования показали, что повышенное накопление ФДГ щитовидной железой случайно обнаруживают на ПЭТ-КТ в 2-10% случаев. При этом фокальные и диффузные поражения встречаются примерно с равной частотой [1, 2]. Риск малигнизации при этих вариантах поражения железы вариабелен: он наиболее высок при фокальном накоплении ФДГ, тогда как диффузное накопление чаще всего объясняется хроническим тиреоидитом.

При проведении ПЭТ-КТ исследований для оценки метаболической активности изменений щитовидной железы используется такой показатель, как SUV (standardized uptake value) [1, 2]. Считается, что чем больше значение SUV, тем выше вероятность злокачественности опухолевого процесса, однако на практике это не всегда подтверждается. К примеру, при онкоцитарной аденоме щитовидной железы SUVmax составляет 8.9, в то время как при папиллярной карциноме - 2.8 [4]. Поскольку однозначные критерии в оценке щитовидной железы по данным ПЭТ до конца не разработаны, “золотым стандартом” по-прежнему остается ультразвуковое исследование [3].

Материалы и методы

Был проведён ретроспективный анализ результатов 18F-ФДГ ПЭТ-КТ исследований 100 женщин с диагностированным раком молочной железы AJCC IV (American Joint Committee on Cancer), выполненных в течение 12 месяцев (1 января 2016 г. по 31 декабря 2016 г.). В основу этого исследования легли результаты исследований ПЭТ-КТ, при которых было случайно обнаружено фокальное или диффузное накопление ФДГ щитовидной железой.

Из выборки были исключены пациентки с диагностированными ранее злокачественными новообразованиями щитовидной железы или факторами риска (например, синдром Каудена) в анамнезе. 22 пациентки из 100 соответствовали критериям отбора и составили исследуемую группу. Все женщины относились к возрастной группе 70-75 лет.

18F-ФДГ ПЭТ-КТ

Пациентки не принимали пищу как минимум 4 часа до проведения ПЭТ-КТ

исследования, и уровень глюкозы в крови, взятой из пальца, был менее 11.1 ммоль/л (200 мг/дл) до введения ФДГ. Изображения были получены спустя примерно 60 минут после внутривенной инъекции 555MBq (15mCi) ФДГ при помощи 16-срезового томографа Gemini TF PET-CT (Philips Medical Systems, Cleveland, Ohio, USA). Проводилось низкодозное КТ-исследование с введением контрастного препарата в фазу артериовенозного равновесия.

Результаты

Пациентки были разделены на 2 группы в зависимости от характера накопления ФДГ в тканях щитовидной железы: группа с диффузным накоплением (n=15) и группа с фокальным накоплением (n=11). Соответственно у 4 пациентов были найдены, как диффузные, так и фокальные изменения. Расположение фокальных поражений щитовидной железы представлено в таблице 1.

Таблица 1. Локализация инциденталом щитовидной железы

Расположение инциденталом щитовидной железы	**N и %**
Левая доля (наибольший узел)	41%
Правая доля (наибольший узел)	59%
Перешеек	9%
Билатерально	27.2%

Средний возраст пациенток составлял 73±1,9 года. Мы сопоставили значения SUV при фокальном и диффузном типах накопления радиофармпрепарата (табл. 2).

Таблица 2. Значения SUVmax и SUVmean в зависимости от типа накопления.

	Фокальное накопление ФДГ - минимальный показатель	Фокальное накопление ФДГ - максимальный показатель	Диффузное накопление ФДГ - минимальный показатель	Диффузное накопление ФДГ - максимальный показатель
SUV максимальное	1,8	13,3	1,1	8,7
SUV среднее	4,2	7,0	2,2	3,4

Как при диффузном, так и фокальном видах накопления радиофармпрепарата, отмечалось увеличение щитовидной железы в размерах, более выраженное в 1 варианте (табл. 3).

Таблица 3. Объемы щитовидной железы в зависимости от типа накопления

	Фокальное накопление ФДГ	% от нормы (верхняя граница)	Диффузное накопление ФДГ	% от нормы (верхняя граница)
Средний объём правой доли щитовидной железы (куб.см)	18,1	243%	26,6	354,7%
Средний объём левой доли щитовидной железы (куб. см)	16,9	225,3%	20,9	278,7%
Средний объём щитовидной железы (куб.см)	34,9	232,6%	46,1	325,4%

В таблице 4 представлены результаты радиологического аудита, демонстрирующие частоту пропуска рентгенологами случайных находок в щитовидной железе, вследствие чего больным не давалось рекомендаций относительно необходимости проведения ультразвукового исследования.

Таблица 4. Результаты аудита

Ошибки рентгенологов	**Частота**
Пропущенные фокальные изменения щитовидной железы	30,30%
Пропущенные диффузные изменения щитовидной железы	45,45%
Не назначено ультразвуковое исследование	60,60%
Не был указан объем увеличенной железы	100%

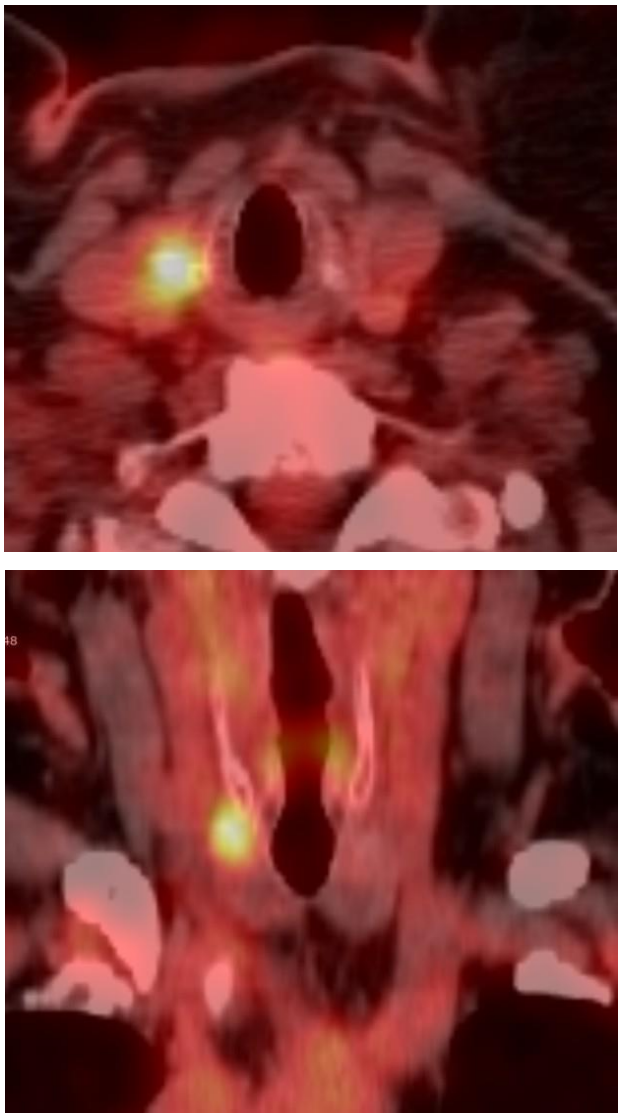

Изображение 1 (a, b). На данных ПЭТ-КТ изображениях в аксиальной (а) и коронарной (б) плоскостях шейной области визуализируется щитовидная железа, которая фокально накапливает радиофармпрепарат в правой доле.

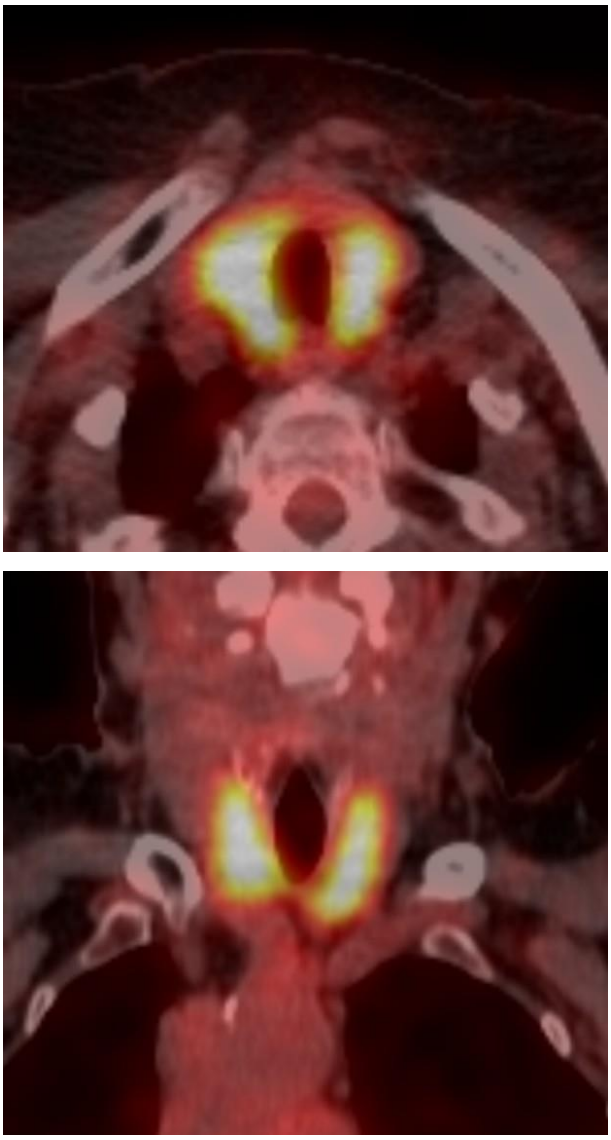

Изображение 2 (a, b). На данных ПЭТ-КТ изображениях в аксиальной (а) и коронарной (б) плоскостях шейной области визуализируется щитовидная железа, которая диффузно накапливает радиофармпрепарат обеими долями.

Обсуждение

Мы провели ретроспективную оценку 100 исследований с целью изучения распространенности изменений щитовидной железой по данным ПЭТ-КТ всего тела с использованием ФДГ.

Наши данные показали, что накопление радиофармпрепарата щитовидной железой обнаруживалось в 22% случаев, что коррелирует с данным литературы [5, 6]. Изменения имели как диффузный (15 из 22, 68%), так и фокальный характер накопления (11 из 22, 50%). Последний несколько чаще определялся в правой доле железы.

Поскольку исследуемая группа была недостаточно, на наш взгляд, репрезентативной, требуется дальнейшее проведение исследований для определения роли SUV в дифференциальной диагностике доброкачественных и злокачественных образований щитовидной железы, случайно обнаруженных при ПЭТ и верифицированных при помощи УЗИ и биопсии. Доброкачественные изменения порой выражаются значительно более высокими показателями SUV, чем злокачественные, в силу чего следует признать, что количественная оценка метаболической активности на данном этапе не является достаточно достоверной, что коррелирует с данными литературы [4]. По этой причине "золотым стандартом" для оценки случайных находок в щитовидной железе сегодня остается ультразвуковое исследование. Благодаря высокой информативности, доступности и низкой стоимости УЗИ, определение SUV не является принципиально важным диагностическим критерием.

Такой морфометрический показатель, как объем щитовидной железы был измерен с целью сравнения с нормальными значениями, которые у женщин в среднем составляет 10-15 мл [7]. При диффузных видах поражения практически всегда определяется увеличение объема щитовидной железы, за исключением некоторых случаев аутоиммунного гипотиреоидита [8]. В нашем исследовании при диффузном накоплении радиофармпрепарата отмечалось значительное увеличение щитовидной железы в размерах (в 2,5 - 3,0 раза). При фокальном накоплении средний объем щитовидной железы был также увеличен, но степень этого увеличения регистрировалась в более скромных пределах (1,6 -2,0 раза).

В процессе анализа полученных результатов нам удалось выявить низкую настороженность лучевых диагностов в отношении заболеваний щитовидной железы, определяемых при проведении ПЭТ-КТ. Как показал проведенный аудит, даже в тех случаях, когда изменения в щитовидной железе были отмечены, объем увеличенной железы не был указан, а ультразвуковое исследование зачастую не было рекомендовано.

Заключение

Проведенное исследование позволило установить, что случайно выявленное на ПЭТ-КТ накопление ФДГ в щитовидной железе у пациенток, имеющих рак молочной железы (AJCC - IV) в анамнезе, обнаруживается в 22% случаев. Фокальные и диффузные изменения встречались примерно с одинаковой частотой.

Диффузное накопление ФДГ наиболее характерно для хронического тиреоидита и других диффузных заболеваний

щитовидной железы, которые проявляются зобом за счет увеличения железы в объеме.

В то же время фокальные изменения также характеризуются увеличением объема, вследствие чего важным диагностическим фактором является количественная оценка размеров органа.

Несмотря на то, что риск обнаружения злокачественного новообразования при фокальном накоплении ФДГ довольно высок, специалисты в области лучевой диагностики зачастую не обращают должного внимания на подобные находки и не рекомендуют проведение ультразвукового исследования, необходимого в подобных случаях.

Конфликт интересов

Авторы заявляют, что предмет и содержание данного исследования не затрагивают конкурирующих интересов.

Литература:

1. Nakamoto Y, Tatsumi M, Hammoud D, Cohade C, Osman MM, Wahl RL. Normal FDG distribution patterns in the head and neck: PET/CT evaluation. Radiology 2005; 234:879– 885.
2. Chen W, Parsons M, Torigian DA, Zhuang H, Alavi A. Evaluation of thyroid FDG uptake incidentally identified on FDG-PET/CT imaging. Nuclear Medicine Communications. 30(3):240-244, MAR 2009 DOI: 10.1097/MNM. 0b013e328324b431.
3. Tessler FN, Middleton WD, Grant EG, Hoang JK, Berland LL, et al. ACR Thyroid Imaging, Reporting and Data System (TI-RADS): White Paper of the ACR TI-RADS Committee. (2017) Journal of the American College of Radiology: JACR. 14 (5): 587-595. doi:10.1016/j.jacr.2017.01.046.
4. Jan Jamsek, Ivana Zagar, Simona Gaberscek, Marko Grmek. Thyroid lesions incidentally detected by 18F-FDG PET-CT — a two centre retrospective study. Radiol Oncol. 2015 Jun; 49(2): 121–127. Published online 2015 Mar 25. doi: 10.2478/raon-2014-0039.
5. Britt CJ, Maas AM, Kennedy TA, Hartig GK. Incidental Findings on FDG PET/CT in Head and Neck Cancer. Otolaryngol Head Neck Surg. 2018 Mar;158(3):484-488. doi: 10.1177/0194599817742579.
6. Casselden E, Sheerin F, Winter SC. Incidental findings on 18-FDG PET-CT in head and neck cancer. A retrospective case-control study of incidental findings on 18-FDG PET-CT in patients with head and neck cancer. Eur Arch Otorhinolaryngol. 2019 Jan;276(1):243-247. doi: 10.1007/s00405-018-5203-1. Epub 2018 Dec 10.
7. Chaudhary V, Bano S. Thyroid ultrasound. Indian J Endocrinol Metab. 2013 Mar;17(2):219-27. doi: 10.4103/2230-8210.109667.
8. Carle A, Pedersen IB, Knudsen N, Perrild H, Ovesen L, Jørgensen T, Laurberg P. Thyroid volume in hypothyroidism due to autoimmune disease follows a unimodal distribution: evidence against primary thyroid atrophy and autoimmune thyroiditis being distinct diseases. J Clin Endocrinol Metab. 2009 Mar;94(3):833-9. doi: 10.1210/jc.2008-1370.

ОРИГИНАЛЬНАЯ СТАТЬЯ

Аневризма и кальцификация аорты в Московском скрининге рака легких

Коркунова О. А.[1], Сучилова М. М.[1], Николаев А.Е.[2], Шапиев А.Н.[2], Гришков С.М.[2], Гомболевский В.А.[2], Босин В.Ю[2].

[1] ФГБОУ ДПО РМАНПО МЗ РФ

[2] ГБУЗ «Научно-практический клинический центр диагностики и телемедицинских технологий ДЗМ»

Аннотация

Цель: оценить распространенность кальцификации и аневризмы грудной аорты у пациентов при скрининге рака легкого.

Материалы и методы: в ретроспективное исследование включены случайно отобранные результаты ультра-низкодозной компьютерной томографии (ультра-НДКТ) 25 пациентов в возрастной группе 70-74 лет, из которых 10 пациентов - мужчины и 15 - женщины.

Результаты: проведено количественное определение выраженности кальцификации аорты по индексам Агатстон, Volume, Mass, а также качественный и количественный анализ встречаемости аневризмы аорты при проведении скрининга рака лёгкого.

Заключение: необходимо обращать внимание на наличие кальцификации и аневризмы грудной части аорты при проведении ультра- НДКТ в скрининге рака легкого, так как данные изменения тесно связаны с высоким риском развития сердечно-сосудистых заболеваний, приводящих к летальному исходу.

Ключевые слова: кальцификация аорты, аневризма аорты, ультра- низкодозная компьютерная томография.

Для корреспонденции: Коркунова Ольга Андреевна

E-mail: oa.korkunova@gmail.com

Для цитирования: Коркунова О.А., Сучилова М.М., Николаев А.Е., Шапиев А.Н., Гришков С.М., Гомболевский В.А., Босин В.Ю. – Аневризма и кальцификация аорты в Московском скрининге рака легких // Radiology Study. – 2019. – Т1., №1. – С. 12-18.

Введение

Случайные находки часто выявляются с помощью низкодозной компьютерной томографии, которая используется в скрининге рака лёгкого. Так, National Lung Cancer Screening Trial (NLST) сообщает, что проведение скрининга с последующими лечебными мероприятиями приводит к снижению смертности от рака лёгкого на 20% и способствует снижению общей летальности на 6,7% [1]. Таким образом, НДКТ зарекомендовала себя как информативная методика при исследовании органов грудной клетки, немаловажным преимуществом которой является использование низких доз облучения по сравнению со стандартными протоколами исследования.

В 2017 г. в г. Москве был начат проект «Московский скрининг рака легкого» путем применения ультра-НДКТ, направленный на проведение селективного скрининга злокачественных новообразований легких в амбулаторно-поликлиническом звене [2]. Проект организован ГБУЗ “Научно-практический клинический центр диагностики и телемедицинских технологий Департамента здравоохранения Москвы”.

В протоколах проекта "Московский скрининг рака лёгкого" допустимая доза облучения должна составлять менее 1 мЗв, при таком качестве получаемого изображения, которое позволяет достоверно выявлять находки, что является важным звеном в трактовке вида и характера дополнительных патологических изменений, обнаруживаемых случайно (рис. 1).

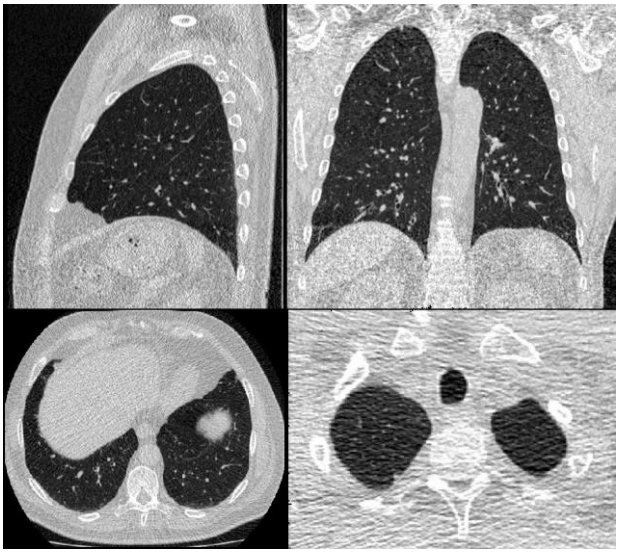

Рисунок 1. Изображения ультра-НДКТ. Следует обратить внимание на четкость деталей в верхних и нижних сегментах обоих легких.

Авторитетными исследованиями доказано, что ультра-НДКТ изображения подходят для распознавания очевидных и потенциально значимых случайных находок. В скрининге рака лёгкого раннее выявление случайных находок, не связанных с онкологией, способно заметно снизить смертность пациентов в возрасте 55-75 лет [3,4]. Среди различных видов патологии, обнаруживаемых при ультра-НДКТ-скрининге, встречаются такие потенциально опасные состояния, как латентно протекающая хроническая обструктивная болезнь лёгких и заболевания сердечно-сосудистой системы у курящей части населения [5]. Одним из установленных признаков развития сердечно-сосудистых поражений является кальцификация коронарных артерий, которая чётко коррелирует с возрастом пациента и наличием курения в анамнезе [6]. В исследованиях NLST не менее 50% смертных исходов связаны с манифестными или скрыто протекающими сердечно-сосудистыми заболеваниями, что подтверждается

наблюдениями в других когортах и диктует необходимость широкого использования скрининговых методов [7].

Одним из несомненных факторов, указывающих на высокий риск возникновения сердечно-сосудистой патологии, является кальцификация грудной части аорты, которую связывают с развитием атеросклероза, хотя патогенез и клинические проявления данного состояния до настоящего времени вызывают споры в среде кардиологов.

На нативных компьютерных томограммах (КТ) выделяют следующие паттерны кальцификации аорты (рис.2): кольцевая кальцификация у пациентов с постлучевыми изменениями сердечно-сосудистой системы, сливная кальцификация у пациентов с воспалением стенок в анамнезе и фрагментарная кальцификация, что типично для атеросклероза [8].



Рисунок 2. Паттерны кальцификации аорты. Кольцевая кальцификация (слева), сливная кальцификация (в середине), фрагментарная кальцификация (справа). Кальцинаты отмечены белым цветом.

В литературе имеется описание исследования, в котором участвовали 970 пациентов, обратившихся в кардиологическое отделение [9]. Авторы представили распределение случаев кальцификации грудного отдела аорты по сегментам.

Кальцификаты чаще всего визуализировались в области дуги аорты и проксимальной части нисходящей аорты, которые обычно не входят в поле сканирования при скрининге коронарного кальция. (рис.3).

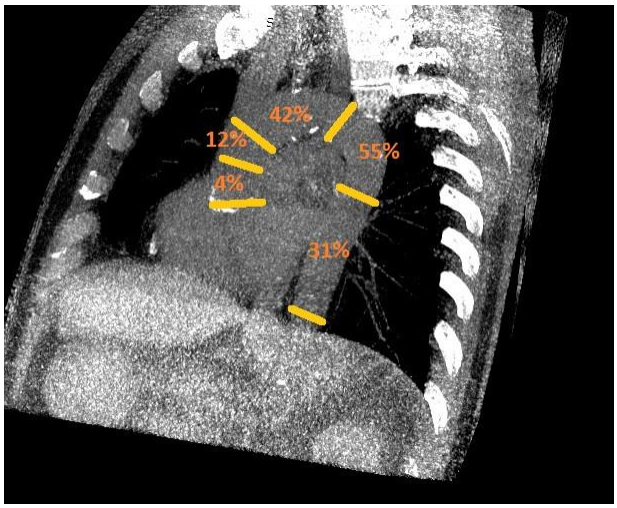

Рисунок 3. Преимущественная локализация кальцификатов грудного отдела аорты по сегментам.

Целью данного исследования является оценка распространенности кальцификации и аневризмы грудной аорты у пациентов при скрининге рака легкого.

Материалы и методы

В процессе первичного (baseline) раунда скрининга проведено 5 310 ультра-НДКТ в десяти медицинских организациях, оказывающих первичную медико-санитарную помощь взрослому населению г. Москвы. Исследования проводили на компьютерном томографе Toshiba Aquilion 64 по специально разработанным ультра-низкодозным протоколам для разных весовых категорий пациентов с дозой лучевой нагрузки до 1 мЗв. Из указанных 5 310 исследований 4 762 (89,7%) выполнены лицам, соответствующим критериям для включения в группу риска рака легкого.

Определенная часть этих пациентов была направлена к онкологу, фтизиатру, терапевту [10].

В первую часть исследования, подразумевающую качественную оценку изменений аорты, включили данные ультра-НДКТ 254 (4,78%) человек, которые были выбраны с помощью генератора случайных чисел. При этом результаты пациентов, которые были маршрутизированы для дополнительных обследований и консультаций по итогам ультра-НДКТ, не рассматривались. В отобранную группу включены результаты исследования 142 (56,0%) мужчин и 112 (44,0%) женщин. Средний возраст пациентов составил 61 год. Точное возрастное распределение обследованных было следующим: 55-59 лет – 64 человека (25,2%), 60-64 года – 64 (25,2%), 65-69 лет – 63, (24,8%), 70-74 года – 63 (24,8%).

Во вторую часть исследования, подразумевающую количественную оценку параметров кальцификации аорты, были включены данные ультра-НДКТ 25 пациентов (0,47%), которые также были выбраны с помощью генератора случайных чисел. В отобранную группу вошли 10 мужчин и 15 женщин в возрасте от 70 до 74 лет.

Проведен ретроспективный пересмотр результатов (изображений и протоколов описаний) ультра-НДКТ органов грудной клетки, выполненных в рамках проекта «Московский скрининг рака легкого» в 2017 г., для предварительной оценки распространенности кальцификации грудной аорты. Пересмотр выполнен двумя независимыми экспертами, имеющими опыт работы в торакальной радиологии более 7 лет, с последующим коллегиальным обсуждением мнений специалистов.

Медицинские данные были деперсонализированы в соответствии с действующим законодательством по защите персональных данных. Анализ изображений в стандарте DICOM 3.0 проведен с помощью программного обеспечения «AGFA Agility Enterprise 8.0» и «OsiriX MD (v.5.5.1 64-bit)». Проведен количественный анализ особенностей кальцификации аорты по индексам Агатстон, Volume, Mass при стандартной методике сканирования при ультра-НДКТ с толщиной среза 1 мм. В протоколах описания производился поиск всех патологических находок, относящихся к кальцификации грудной аорты. Кальциноз аорты оценивался полуавтоматическим способом (рис.4.).

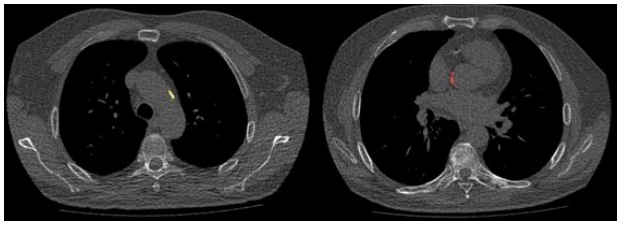

Рисунок 4. Полуавтоматическая сегментация кальцинатов грудной аорты при помощи программы Osirix.

Результаты

Локализация случайных находок в общей группе из 254 человек была следующей: патологические изменения в легких и бронхах – 174 случая (68,3%), плевре – 7 (2,75%), сердечно-сосудистой системе – 192 (75,4%), средостении – 7(2,75%), некоторых органах брюшной полости и забрюшинного пространства – 10 (4,2%), органах эндокринной системы – 7 (2,7%), молочных железах – 2 (0,8%). Всего было обнаружено 399 находок; у 145 человек

имелось сочетание нескольких из них.

148 случайных находок (58,4%) не были отмечены в первоначальных протоколах ультра-НДКТ-исследований. При первичном описании ультра-НДКТ наиболее часто рентгенологи не указывали в протоколах изменения надпочечников, расширение легочного ствола, расширение восходящей и нисходящей аорты, а также наличие коронарного кальция.

Всего случайные находки со стороны сердечно-сосудистой системы выявлены в 76,4% случаев. В первичных протоколах ультра-НДКТ у 9,4% пациентов они не были указаны и каких-либо рекомендаций (в частности, необходимость консультации врача- кардиолога) не было дано. Структура наиболее частых случайных находок со стороны сердечно-сосудистой системы приведена на рис.5.

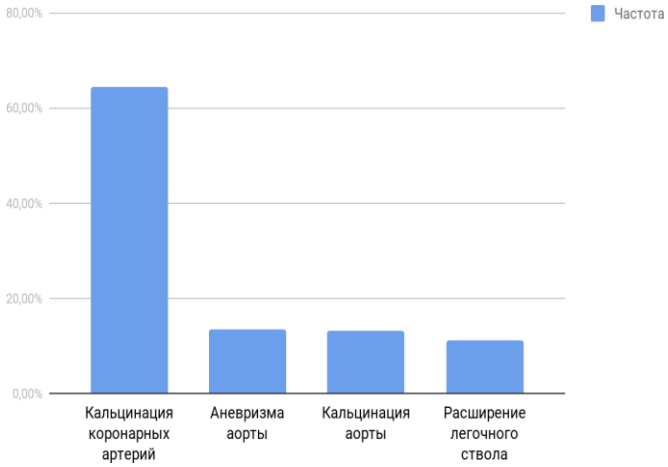

Рисунок 5. Структура наиболее частых случайных находок сердечно-сосудистой системы.

Как следует из данных, представленных на рис.5, в большинстве случаев (124 пациента, 64,5%) случайной находкой был кальциноз коронарных артерий, в то время, как аневризма и кальцификация аорты составляют вместе также весьма значимую величину (45 человек, 26,7%).

В протоколах описания ультра-НДКТ рентгенологи не указывали наличие коронарного кальция в 33%, кальциноза аорты в 25%, расширение восходящей и нисходящей аорты в 82,3% случаев, расширение легочного ствола в 100%. При этом, во всех заключениях, где даже были отмечены вышеописанные изменения сердечно- сосудистой системы, отсутствовала рекомендательная часть. На КТ-изображениях коронарный кальций встречался в 64,5% случаев, расширение восходящей и нисходящей аорты в 13,7% и 11,4% случаев соответственно, расширение легочного ствола в 11,4%. Средняя морфометрия восходящего и нисходящего отделов аорты и легочного ствола составила 35,3+/-4,5 см при норме до 41 мм, 26,5+/-3,5 см при норме до 30 мм, 25,3+/-3,8 см при норме до 29 мм соответственно (см. таблицу 1). Частота встречаемости аневризмы восходящей и нисходящей аорты составляет 14% и 11,4%, соответственно.

Параметр	N	Сред. ариф.	% от нормы	Сред.кв. откл.	Ошибка средн.	Cs
Диаметр восходящей аорты	254	35,33	85,4%	4,51	2,22	0,063
Диаметр нисходящей аорты	254	26,51	88,4%	3,50	1,663	0,063

Таблица 1. Качественный и количественный анализ встречаемости аневризмы аорты.

Ретроспективно у 25 пациентов была проведена оценка кальцинации аорты по Агатстон, Volume, Mass, соответствующие результаты представлены ниже (табл. 2).

	Общая кальцификация аорты (Агатстон)	Общая кальцификация аорты (Volume)	Общая кальцификация аорты (Mass)
N	25	25	25
Ср.ариф.	7000,40	2277,64	4095,80
Ср.кв.откл	7833,33	2426,15	4717,88
Макс. показатель	24953	7897	13917
Мин. показатель	342	107	147

Таблица 2. Оценка кальцификации аорты по Агатстон, Volume, Mass.

Обсуждение

По результатам анализа данных, полученных в ходе программы скрининга NLST, доказана клиническая значимость выявлений кальциноза коронарных артерий и некоторых других случайных находок в процессе НДКТ-скрининга рака легкого [2,11].

Оценка коронарного кальция способствует более раннему назначению лечения, при том, что большая часть обследуемых лиц только лишь на основании двух показателей (возраст и срок курения) уже нуждаются в постоянном наблюдении и часто в проведении терапевтических мероприятий [11, 3].

Одной из нередких находок была и аневризма аорты (более 4,1 см в диаметре), крайне редко указываемая при первичных описаниях. В такой ситуации обосновано направление пациентов на повторное исследование через 6 месяцев для определения тенденций развития патологического процесса.

Следует помнить, что хирургическое вмешательство при аневризме аорты показано в следующих случаях:

- при увеличении диаметра более 0,5 см в год;
- исходном диаметре грудного отдела аорты более 5,5 см (при первичном исследовании);
- исходном диаметре грудного отдела аорты более 4,4-5,0 см на фоне системного заболевания соединительной ткани или при наличии симптоматики.

Для количественной оценки кальцификации аорты пока не разработана шкала с рекомендательной частью (по аналогии с общепринятой шкалой Агатстона), что является перспективной темой для будущих научных исследований. Интенсивное развитие автоматической сегментации и искусственного интеллекта должно облегчить подход к решению данной проблемы при получении большего количества информации о пациенте в условиях проведения скрининга рака легкого.

Проведенные исследования показывают, что при помощи ультра-НДКТ возможно раннее выявление таких клинически значимых изменений сердечно-сосудистой системы, как аневризма и кальцификация грудного отдела аорты, что обещает сделать серьезный шаг к снижению смертности в популяции.

Выводы

Выявление перечисленных изменений сердечно-сосудистой системы при ультра-НДКТ-скрининге рака легкого необходимо тщательно оценивать изменения аорты такие, как ее диаметр и наличие кальцификации. В протоколе описания важно отметить наличие кальциноза грудной аорты, а также обязательно направлять пациента на консультацию врача-кардиолога, так как данные изменения ассоциируют с высоким риском развития сердечно-сосудистых заболеваний, приводящих к летальному исходу.

Конфликт интересов

Авторы заявляют, что предмет и содержание данного исследования не затрагивают конкурирующих интересов.

Литература:

1. National Lung Screening Trial Research Team, Aberle DR, Adams AM, et al: Reduced Lung-Cancer Mortality with Low-Dose Computed Tomographic Screening. N Engl J Med 365:395-409, 2011.
2. Гомболевский В.А., Харламов К.А., Пятницкий И.А., Ким С.Ю., Морозов С.П. Шаблоны протоколов описаний исследований по специальности "рентгенология". Компьютерная томография. Методические рекомендации № 23 / Москва, 2016.
3. U.S. Department of Health and Human Services. The Health Consequences of Smoking – 50 Years of Progress: A Report of the Surgeon General. Atlanta, GA: U.S. Department of Health and Human Services, Centers for Disease Control and Prevention, National Center for Chronic Disease Prevention and Health Promotion, Office on Smoking and Health, 2014.Available from: http:https://www.hhs.gov/sites/default/files/consequences-smoking-exec-summary.pdf
4. Final Update Summary: Lung Cancer: Screening - US Preventive Services Task Force [Internet]. Aug 22, 2017. Available from:https://www.uspreventiveservicestaskforce.org/Page/Document/UpdateSummaryFinal/lung cancer- screening.
5. Incidental Findings on Lung Cancer Screening: Significance and Management Emily B. Tsai, MD, Caroline Chiles, MD, Brett W. Carter, MD, Myrna C.B. Godoy, MD, PhD, Girish S. Shroff, MD, Reginald F. Munden, MD, DMD, MBA, Mylene T. Truong, MD, and Carol C. Wu, MD.
6. Oei HH, Vliegenthart R, Hofman A, et al. Risk factors for coronary calcification in older subjects. The Rotterdam Coronary Calcification Study. Eur Heart J 2004; 25:48–55.
7. Chiles C, Duan F, Gladish GW, et al. Association of coronary artery calcification and mortality in the national lung screening trial: a comparison of three scoring methods. Radiology. 2015 Jul; 276(1):82-90. doi: 10.1148/radiol.15142062.
8. Desai MY, Cremer PC, Schoenhagen P. Thoracic Aortic Calcification: Diagnostic, Prognostic, and Management Considerations. JACC Cardiovasc Imaging. 2018 Jul; 11(7):1012-1026. doi: 10.1016/j.jcmg.2018.03.023.
9. Craiem D, Chironi G, Casciaro ME, Graf S, Simon A. Calcifications of the thoracic aorta on extended non-contrast-enhanced cardiac CT. PLoS One. 2014 Oct 10;9(10):e109584. doi: 10.1371/journal.pone.0109584.
10. Гомболевский В.А., Барчук А.А., Лайпан А.Ш., Ветшева Н.Н., Владзимирский А.В., Морозов С.П. Организация и эффективность скрининга злокачественных новообразований легких методом низкодозной компьютерной томографии. Радиология - практика. 2018. № 1 (67). С. 28-36.
11. Chiles C., Duan F., Gladish G. W. et al. Association of coronary artery calcification and mortality in the National Lung Screening Trial: a comparison of three scoring methods. Radiology. 2015 Jul; 276(1):82-90. doi: 10.1148/radiol.15142062.

ОРИГИНАЛЬНАЯ СТАТЬЯ

КТ атлас рентгеновских плотностей структур брюшной полости на различных напряжениях

Николаев А.Е.[1], Гончар А.П.[1], Петряйкин А.В.[1], Чернина В.Ю.[1], Семенов Д.С.[1], Ахмад Е.С.[1]

[1] ГБУЗ «Научно-практический клинический центр диагностики и телемедицинских технологий ДЗМ»

Аннотация

В данной работе представлены результаты измерения рентгеновской плотности (HU) структур брюшной полости пациента на различных напряжениях (40-200 кВ). Исследование пациента выполнено в двухэнергетическом режиме при последующем построении изображений на промежуточных энергиях. Представлены средние значения HU, стандартное отклонение, максимальное и минимальное значение для следующих областей: печень, селезенка, почка, надпочечники, аорта, тело позвонка, мышца, подкожный жир, висцеральный жир. Приведенные в данной статье таблицы могут быть использованы на практике для более точной интерпретации плотностей анатомических структур, которые измеряются на изображениях, полученных на различном напряжении.

Ключевые слова: компьютерная томография, рентгеновская плотность, напряжение, рентгеновская плотность структур брюшной полости.

Для корреспонденции: Николаев Александр Евгеньевич

E-mail: a.e.nikolaev@yandex.ru

Для цитирования: Николаев А.Е., Гончар А.П., Петряйкин А.В., Чернина В.Ю., Семенов Д.С., Ахмад Е.С. – КТ атлас рентгеновских плотностей структур брюшной полости на различных напряжениях // Radiology Study. – 2019. – T1., №1. – С. 19-35

.

Введение

С момента создания компьютерной томографии (КТ) в 1970-х годах ее использование быстро росло в связи с важной ролью в клинической диагностике и широкой доступностью [1].

Несмотря на то, что КТ - это всего лишь 15% от всех методов медицинской визуализации, на нее приходится по меньшей мере половина суммарной эффективной дозы от всех радиологических исследований [2, 3], поэтому КТ является крупнейшим источником излучения в развитых странах [4]. Вышеописанные факты привели исследователей к вопросу оптимизации доз при выполнении КТ. Это способствовало разработке низкодозных протоколов КТ, при оценке которых не было бы снижения качества изображения, однозначно влияющего на интерпретацию [5]. Также нельзя не обратить внимания тот факт, что изменения в протоколах сканирования способствуют изменению параметров плотности органов и тканей, которые визуализируются на КТ. Данный факт был наглядно продемонстрирован в исследовании, проведённом Dong Joo Rhee и его соавторами [6].

В данном исследовании было показано, что разность плотностей одинакова для большинства структур, за исключением воздуха, где плотность очень низкая и, следовательно, шум влияет на изображение более значительно, чем разность сечений от различных энергий фотонов [6].

Поскольку низкодозная компьютерная томография является диагностическим методом с низким уровнем лучевой нагрузки, она используется повсеместно, особенно при скрининге рака легких, педиатрической радиологии, визуализации сердца с итеративной реконструкцией, лучевой терапии, гибридных диагностиках. Так как во многих диагностических задачах используется низкодозная компьютерная томография, рентгенологам важно достоверно оценивать плотность по данным КТ.

Недавно появилось оригинальное решение: спектральная компьютерная томография, имеющая детектор, ретроспективно генерирующий несколько слоев спектральных данных за одно низкодозное сканирование. Полностью адаптированное решение, готовое к работе в практике, обеспечивает высокое диагностическое качество [7]. Надежность клинических результатов повышается, и уже при первом сканировании возможен правильный диагноз.

В медицинской литературе мы не нашли сведений об изменениях плотности тех или иных анатомических структур в зависимости от изменения напряжения во время сканирования, которые рентгенологи могут легко использовать в своей практике. По этим причинам мы решили разработать атлас плотностей на компьютерных томограммах, полученных при различных напряжениях во время сканирования.

Ниже приведена таблица плотностей исследуемых структур по стандартному напряжению (120 кВ) и список литературы:

Субстанция	**Плотность (HU)**	**Источник**
Воздух	−1000	
Вода	0	
Жир	от −120 до −90	Herbert Lepor (2000). Prostatic Diseases. W.B. Saunders Company. ISBN 9780721674162

Мягкие ткани			Список источников
Кровь	Несвернувшаяся	от +13 до +50	Robert Fosbinder, Denise Orth (2011). Essentials of Radiologic Science. Lippincott Williams & Wilkins. ISBN 9780781775540. page 20.17 in: F W Wright (2001). Radiology of the Chest and Related Conditions. CRC Press. ISBN 9780415281416.
	Свернувшаяся	от +50 до +75	Avital Fast, Dorith Goldsher (2006). Navigating the Adult Spine: Bridging Clinical Practice and Neuroradiology. Demos Medical Publishing. ISBN 9781934559741.
	Субдуральная гематома первые часы	от +75 до +100	Rao, Murali Gundu (2016). "Dating of Early Subdural Haematoma: A Correlative Clinico-Radiological Study". Journal of Clinical and Diagnostic Research. 10 (4): HC01–5. doi:10.7860/JCDR/2016/17207.7644. ISSN 2249-782X.
	Субдуральная гематома на 3 суток	от +65 до +85	Rao, Murali Gundu (2016). "Dating of Early Subdural Haematoma: A Correlative Clinico-Radiological Study". Journal of Clinical and Diagnostic Research. 10 (4): HC01–5. doi:10.7860/JCDR/2016/17207.7644. ISSN 2249-782X.
	Субдуральная гематома на 10-14 день	от +35 до +40	Rohit Sharma and A.Prof Frank Gaillard. "Subdural haemorrhage". Radiopaedia. Retrieved 2018-08-14.
	Хилус	- 30	Luca Saba, Jasjit S. Suri (2013). Multi-Detector CT Imaging: Principles, Head, Neck, and Vascular Systems, Volume 1. CRCPress. ISBN 9781439893845.
	Моча	- 5 до	Herbert Lepor (2000). Prostatic Diseases. W.B. Saunders Company. ISBN 9780721674162.
	Желчь	- 5 до	Herbert Lepor (2000). Prostatic Diseases. W.B. Saunders Company. ISBN 9780721674162.

Другие жидкости	Абцесс	от +20 до +40	Sasaki, Toru; Miyata, Rie; Hatai, Yoshiho; Makita, Kohzoh; Tsunoda, Koichi (2014). "Hounsfield unit values of retropharyngeal abscess-like lesions seen in Kawasaki disease". Acta Oto-Laryngologica. 134(4):437–440. doi:10.3109/00016489.2013. 878475. ISSN 0001-6489.
	Муцин	от 0 до -130	K Saggar, A Ahluwalia, P Sandhu, V Kalia (2006). "Mucocoele Of The Appendix"(PDF). Ind J Radiol Imag. 16 (2).
Паренхима	Легкое	от -700 до - 600	Ella A. Kazerooni, Barry H. Gross (2004). Cardiopulmonary Imaging. 4. Lippincott Williams & Wilkins. ISBN 9780781736558.
	Почка	от +20 до +45	Herbert Lepor (2000). Prostatic Diseases. W.B. Saunders Company. ISBN 9780721674162.
	Печень	60 ± 6	Erwin Kuntz, Hans-Dieter Kuntz (2006). Hepatology, Principles and Practice: History, Morphology, Biochemistry, Diagnostics, Clinic, Therapy. Springer Science & Business Media. ISBN 9783540289777.
	Лимфатические узлы	от +10 до +20	G. Maatman (2012). High-Resolution Computed Tomography of the Paranasal Sinuses and Pharynx and Related Regions: Impact of CT identification on diagnosis and patient management. Volume 12 of Series in Radiology. Springer Science & Business Media. ISBN 9789400942776.
	Мыщцы	от +35 до +55	Herbert Lepor (2000). Prostatic Diseases. W.B. Saunders Company. ISBN 9780721674162.
	Тимус	от +20 до +40 у детей от + 20 до+120 у взрослых	Jean-Claude Givel, Marco Merlini, David B. Clarke, Michael Dusmet (2012). Surgery of the Thymus: Pathology, Associated Disorders and Surgical Technique. Springer Science & Business Media. ISBN 9783642710766.
	Холесте-роловый конкремент	от +30 до +100	Rambow A, Staritz M, Wosiewitz U, Mildenburger P, Thelen M, Meyer zum Büschenfelde KH (1990). "Analysis of radiolucent gallstones by computed tomography for in vivo estimation of stone components". Eur J Clin Invest. 20 (4): 475–8.
Желчные камни	Билируби новый конкремент	от +90 до +120	Mildenburger P, Thelen M, Meyer zum Büschenfelde KH (1990). "Analysis of radiolucent gallstones by computed tomography for in vivo estimation of stone components". Eur J Clin Invest. 20 (4): 475–8.

Материалы и методы

Мультисрезовые компьютерные томограммы были использованы для оценки органов брюшной полости. Первоначально данные мультиэнергетической компьютерной томограммы выполнялись по поводу мочекаменной болезни.

Для оценки плотности на разных напряжениях были отобраны следующие анатомические структуры:

- печень;
- селезенка;
- почка;
- надпочечники;
- аорта;
- тело позвонка;
- мышца;
- подкожный жир;
- висцеральный жир.

Для оценки указанных структур была выбрана одинаковая площадь области интереса, равная 1,2 см2 за исключением надпочечников. Для надпочечников была выбрана площадь 0,3 см2. Плотность анатомических структур измерялась на двух разных срезах, на разных напряжениях в одной и той же локализации каждой анатомической структуры, которая представлена на двух изображениях ниже.

Для атласа были выбраны наиболее часто используемые в практике параметры напряжения, например, 40, 60, 70, 80, 90, 100, 110, 120, 135, 140, 160, 180, 200 кВ.

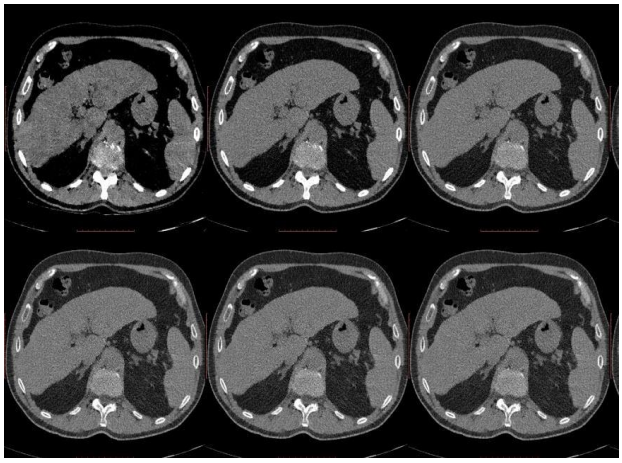

Рисунок 1. Изображения представлены на идентичном срезе, но на разных напряжениях.

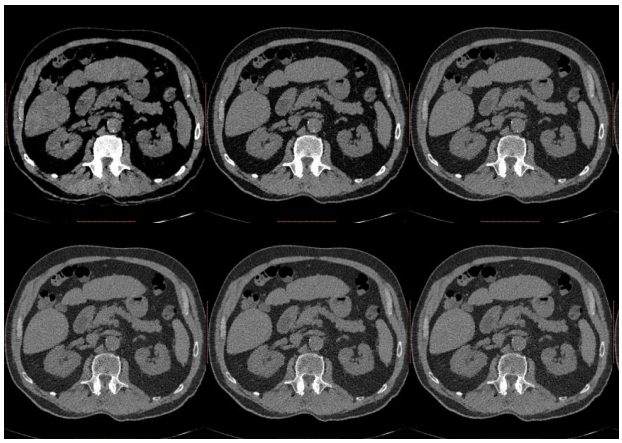

Рисунок 2. Анатомические структуры брюшной полости на КТ изображениях с разными вольтажами.

На снимках оценивались следующие анатомические структуры: печень, селезенка, надпочечники, мышцы и аорта. КТ изображения представлены на идентичном срезе, но на разных напряжениях (рис.2).

Результаты

Ниже представлены результаты измерений плотности при различных напряжениях для каждой анатомической структуры. Результаты представлены в виде таблицы со средними значениями, стандартным отклонением (SD), максимальными (Max) и минимальными (Min) значениями. Также приводится диаграмма для каждой анатомической структуры, которая показывает тенденцию изменения плотности в зависимости от изменения напряжения.

Вольтаж (kVp)	Плотность	SD	Min	Max
40	36,2	28,9	-70	109
60	40,6	28,7	-61	120
70	41,1	28,6	-59	121
80	41,7	28,3	-58	124
90	42,2	27,9	-57	124
100	42,8	27,7	-56	125
110	42,6	27,7	-56	125
120	42,3	27,7	-56	126
135	42,4	27,7	-56	126
140	42,6	27,9	-56	126
160	43,4	27,1	-55	117
180	43,7	27,9	-55	127
200	43	27,2	-55	117
Средняя плотность (HU)		**Стандартное отклонение**	**Максимальная плотность (HU)**	**Минимальная плотность(HU)**
41,87		2,06	43,7	36,2

Таблица 1. Представлены результаты изменения плотности печени в зависимости от изменения напряжения**.**

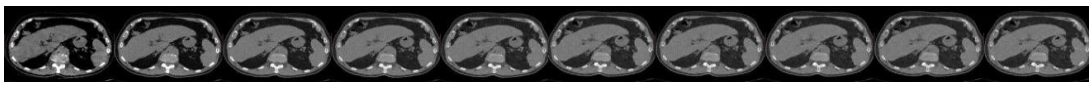

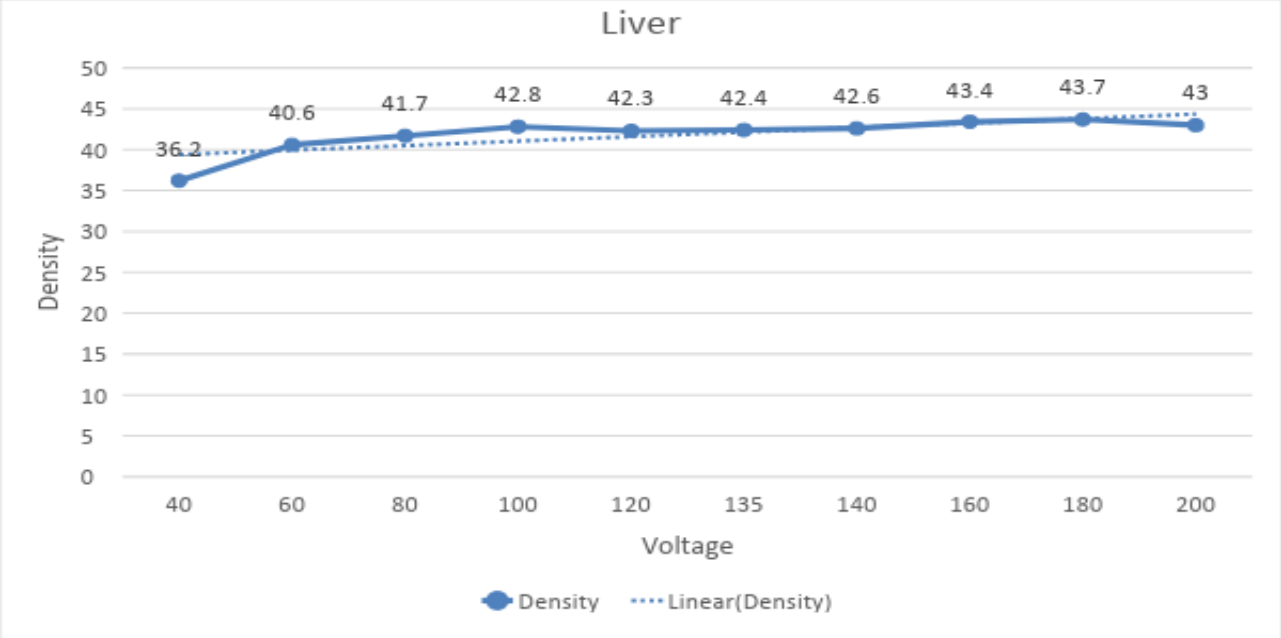

Диаграмма 1. Представлено изменение плотности печени в зависимости от напряжения.

Вольтаж (kVp)	Плотность	SD	Min	Max
40	44,2	30,9	-37	131
60	45,9	29,3	-39	129
70	45,9	29,4	-39	129
80	45,9	29,6	-39	129
90	45,5	29,2	-39	129
100	45,3	28,7	-39	128
110	45,6	28,8	-39	128
120	45,9	28,9	-40	128
135	46	29,1	-40	128
140	46,3	29,5	-40	128
160	45,8	28,5	-40	128
180	44,9	29,2	-40	128
200	45,9	28,6	-40	128
Средняя плотность (HU)		**Стандартное отклонение**	**Максимальная плотность (HU)**	**Минимальная плотность (HU)**
45,61		0,59	46,3	44,2

Таблица 2. Результаты изменения плотности мышцы в зависимости от изменения напряжения.

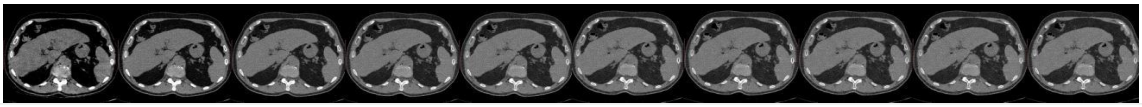

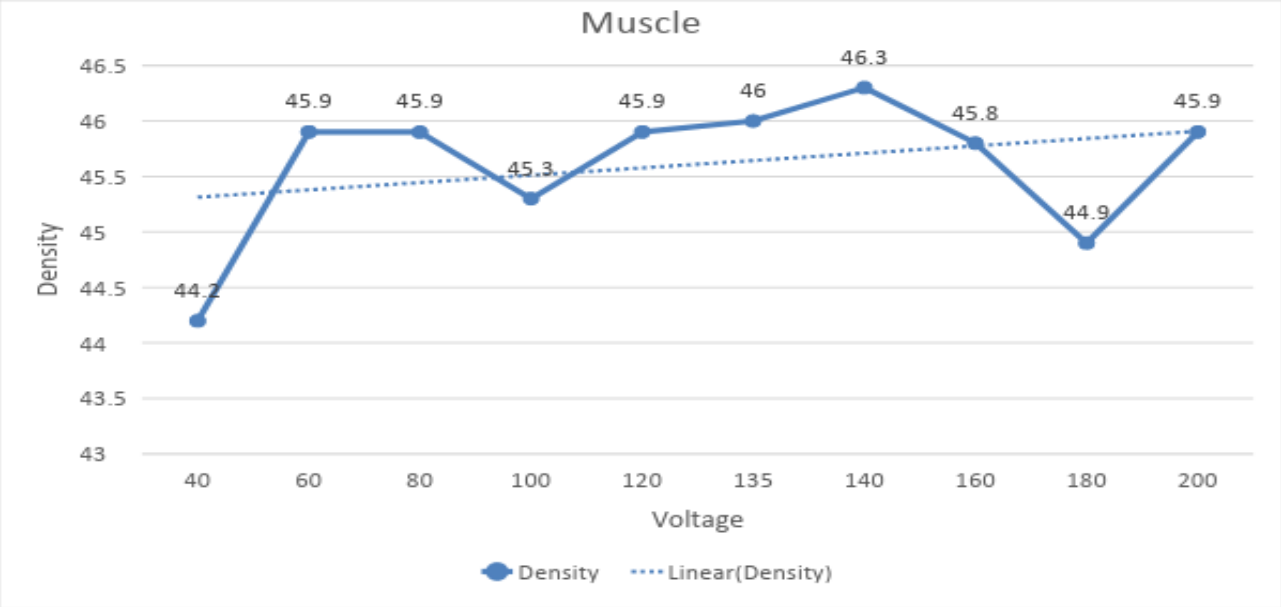

Диаграмма 2. Изменение плотности мышцы в зависимости от напряжения.

Вольтаж (kVp)	Плотность	SD	Min	Max
40	-179,8	19,2	-242	-128
60	-119,4	18,4	-179	-71
70	-107,2	18,4	-167	-62
80	-97,8	18,4	-158	-51
90	-93,4	18,3	-154	-47
100	-88,6	18,3	-149	-42
110	-85,2	18,1	-146	-39
120	-84,1	18	-145	-37
135	-82,4	18,4	-145	-36
140	-81,9	18,58	-142	-35
160	-80,5	18,3	-141	-34
180	-80	17,84	-140	-33
200	-79,8	17,6	-139	-32
Средняя плотность (HU)		**Стандартное отклонение**	**Максимальная плотность (HU)**	**Минимальная плотность (HU)**
-97,43		29,81	-79,8	-179,8

Таблица 3. Изменение плотности подкожного жира в зависимости от напряжения.

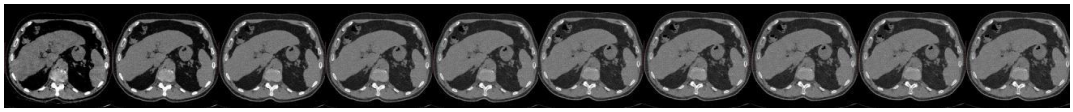

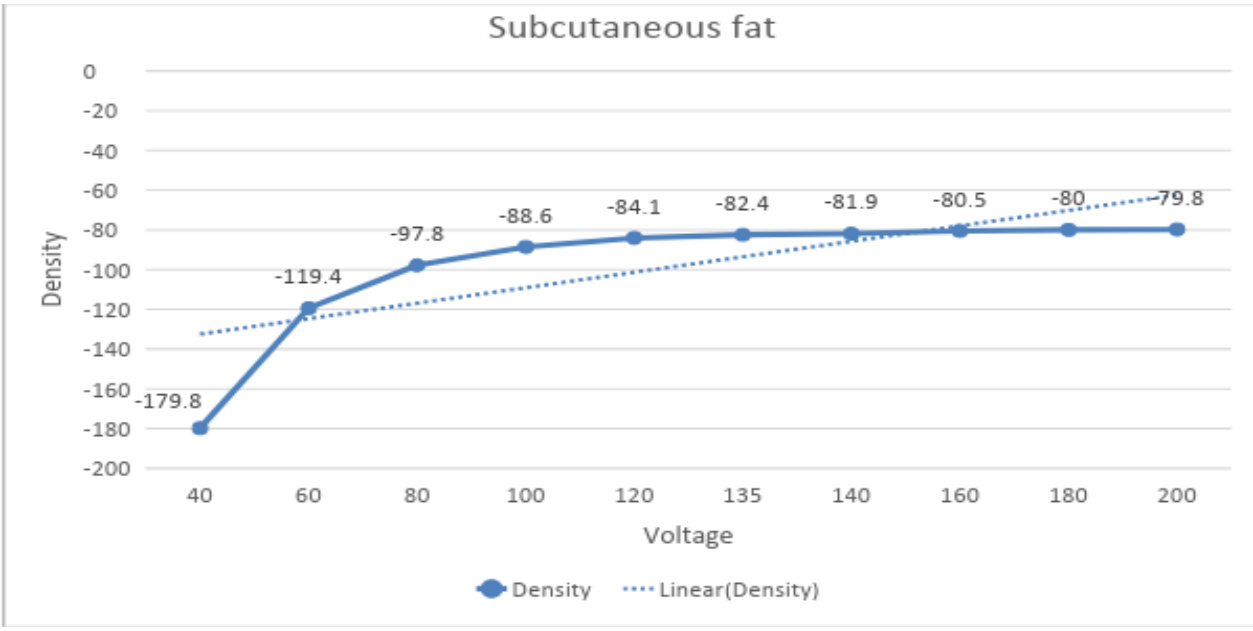

Диаграмма 3. Изменение плотности подкожного жира в зависимости от напряжения.

Вольтаж (kVp)	Плотность	SD	Min	Max
40	18,1	30,7	-66	92
60	27,3	29,6	-55	103
70	29,1	29,4	-53	104
80	30,8	29,2	-52	106
90	31,2	29,5	-51	107
100	31,7	29,8	-50	108
110	31,8	29,6	-50	108
120	31,9	29,5	-49	109
135	32,3	29,4	-49	109
140	32,8	29	-49	110
160	32,9	29,8	-48	112
180	32,7	28,34	-48	113
200	33,6	29,2	-48	111
Средняя плотность (HU)		**Стандартное отклонение**	**Максимальная плотность (HU)**	**Минимальная плотность(HU)**
30,41		4,43	33,6	18,1

Таблица 4. Результаты изменения плотности правой почки в зависимости от изменения напряжения.

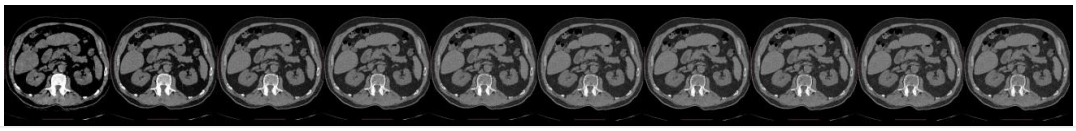

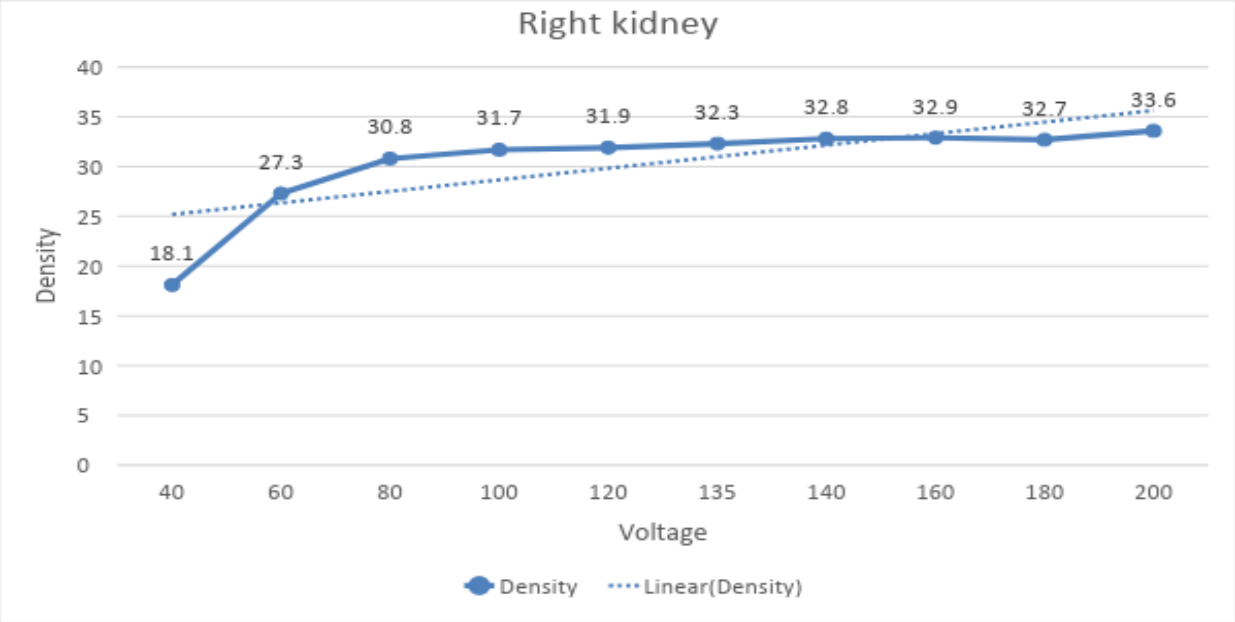

Диаграмма 4. Изменение плотности правой почки в зависимости от напряжения.

Вольтаж (kVp)	Плотность	SD	Min	Max
40	24,9	31,5	-73	109
60	30,1	29,4	-58	116
70	31,1	28,9	-55	114
80	31,8	28,3	-53	112
90	31,8	27,4	-52	113
100	31,9	26,7	-51	113
110	32,2	27,1	-51	113
120	32,4	26,9	-50	114
135	33,1	27,2	-50	114
140	33,7	27,5	-49	114
160	32,5	27,1	-49	114
180	33,4	27,7	-48	114
200	33,2	27,1	-48	114
Средняя плотность (HU)		**Стандартное отклонение**	**Максимальная плотность (HU)**	**Минимальная плотность (HU)**
31,7		2,47	33,7	24,9

Таблица 5. Результаты изменения плотности левой почки в зависимости от изменения напряжения.

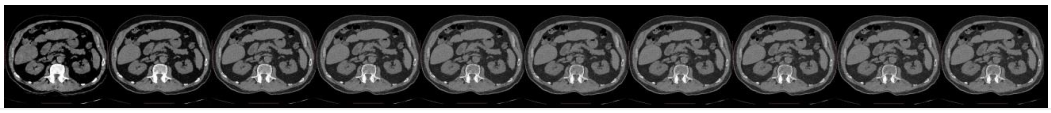

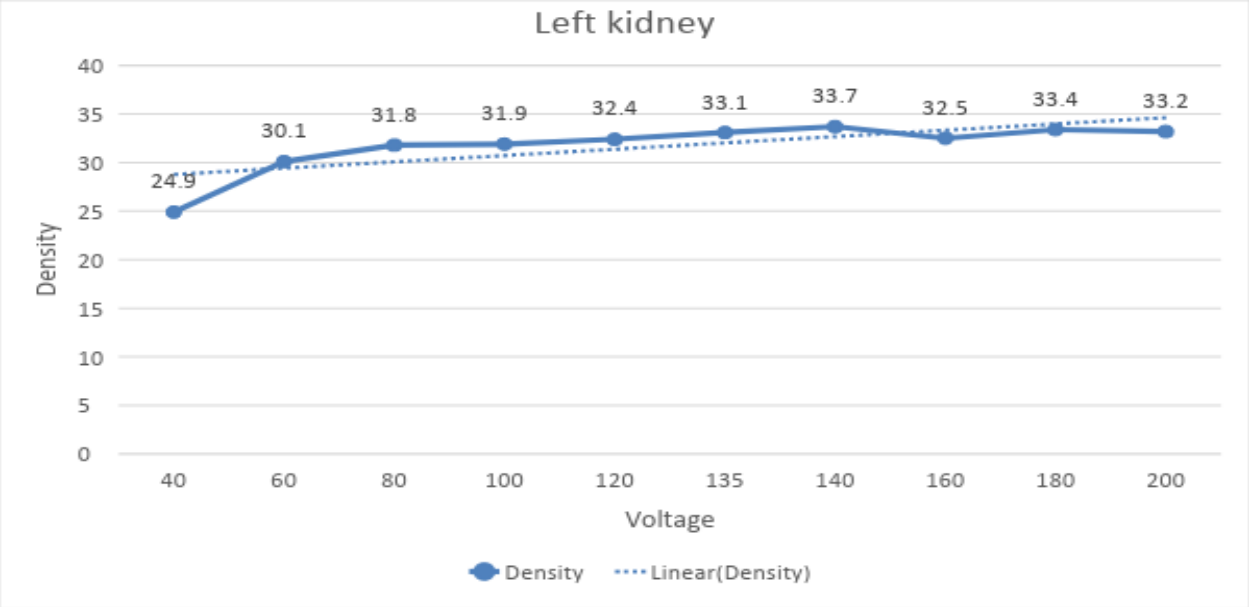

Диаграмма 5. Изменение плотности левой почки в зависимости от напряжения.

Вольтаж (kVp)	Плотность	SD	Min	Max
40	240,9	47,5	109	382
60	132,3	40,8	21	245
70	110,1	39,2	9	221
80	88,6	37,6	-22	196
90	79,8	37,5	-31	184
100	71,1	37,5	-43	175
110	65,9	37,8	-48	171
120	60,7	37,9	-49	165
135	58,1	37,5	-50	161
140	56	37,1	-55	159
160	54,3	37,2	-57	155
180	52,6	35,5	-46	153
200	50,1	37,4	-51	152
Средняя плотность (HU)		**Стандартное отклонение**	**Максимальная плотность (HU)**	**Минимальная плотность (HU)**
86,47		56,6	240,9	50,1

Таблица 6. Результаты изменения плотности тела позвонка в зависимости от изменения напряжения.

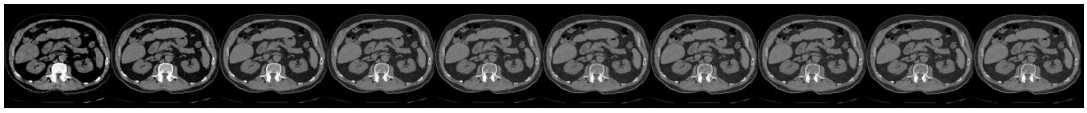

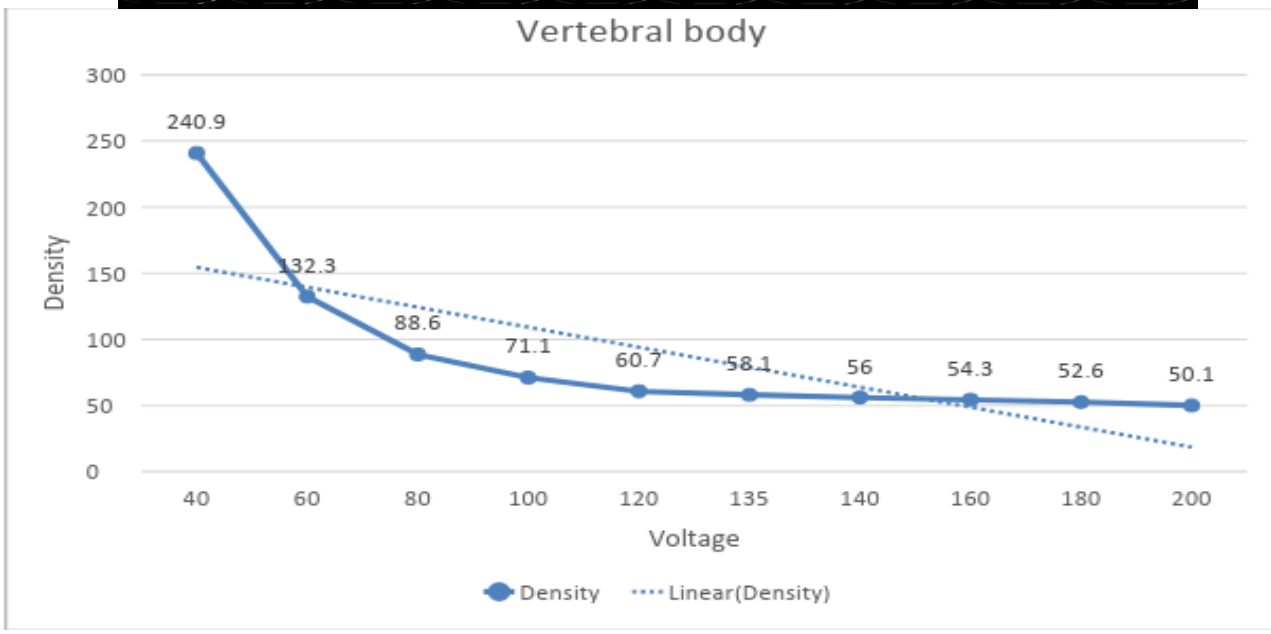

Диаграмма 6. Изменение плотности тела позвонка в зависимости от напряжения.

Вольтаж (kVp)	Плотность	SD	Min	Max
40	45,9	32,8	-33	127
60	48	28,6	-47	114
70	49,6	27,6	-38	116
80	51	26,9	-10	117
90	50,8	26,8	-25	118
100	50,7	26,7	-38	119
110	50,8	26,7	-37	119
120	50,9	26,8	-37	120
135	51,2	26,5	-20	120
140	52	26,3	-8	120
160	51,9	26,3	-8	120
180	51,8	26,1	-7	121
200	52,2	25,9	-7	121
Средняя плотность (HU)		**Стандартное отклонение**	**Максимальная плотность (HU)**	**Минимальная плотность (HU)**
50,56		1,92	52,2	45,9

Таблица 7. Результаты изменения плотности селезенки в зависимости от изменения напряжения.

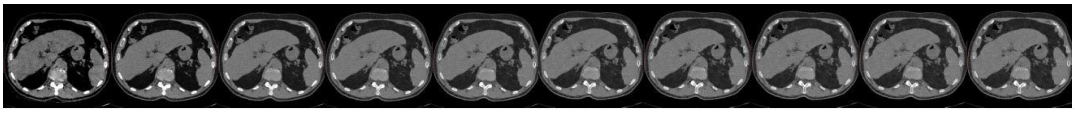

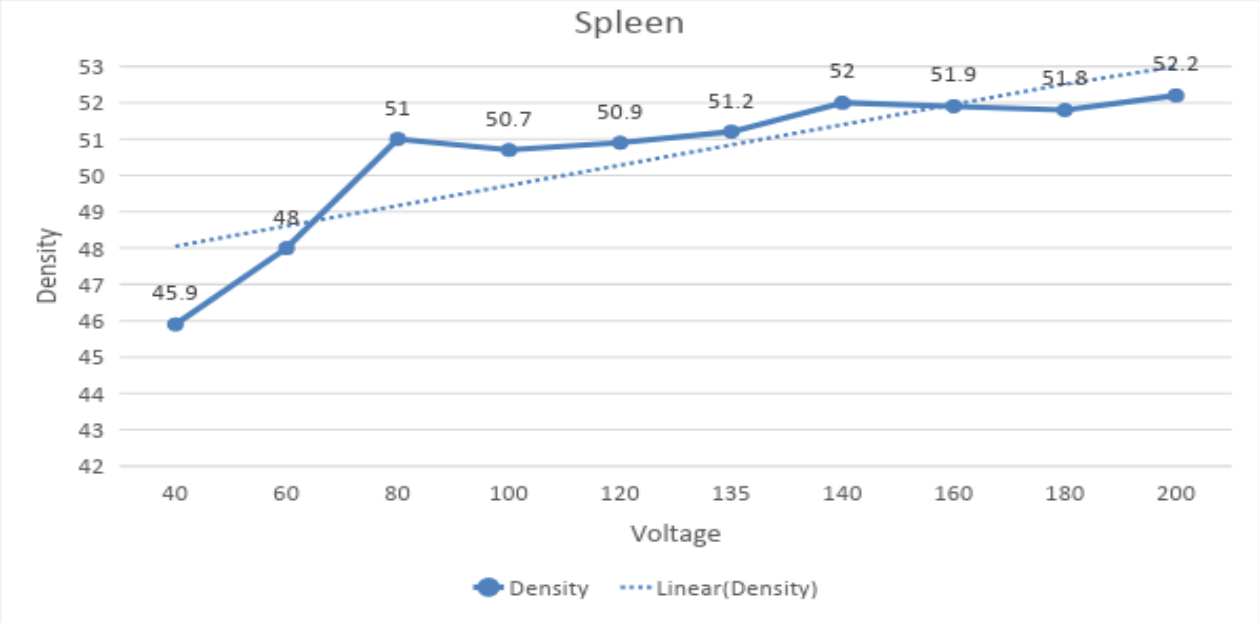

Диаграмма 7. Изменение плотности селезенки в зависимости от напряжения.

Вольтаж (kVp)	Плотность	SD	Min	Max
40	-183,6	24,24	-244	-117
60	-123,1	22,9	-181	-59
70	-114,1	22,8	-172	-46
80	-101,9	22,7	-166	-38
90	-96,3	22,4	-160	-34
100	-92,6	22,1	-157	-29
110	-91,1	22,1	-153	-26
120	-87,7	22,6	-151	-24
135	-85,8	22,4	-148	-23
140	-84,7	22	-141	-22
160	-83,8	22,2	-146	-21
180	-82	22,3	-139	-20
200	-82	21,9	-138	-19
Средняя плотность (HU)		**Стандартное отклонение**	**Максимальная плотность (HU)**	**Минимальная плотность (HU)**
-100,72		30,1	-82	-183,6

Таблица 8. Результаты изменения плотности висцерального жира в зависимости от изменения напряжения.

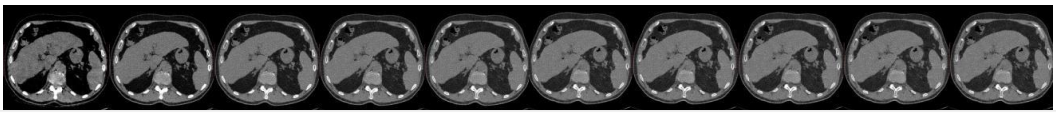

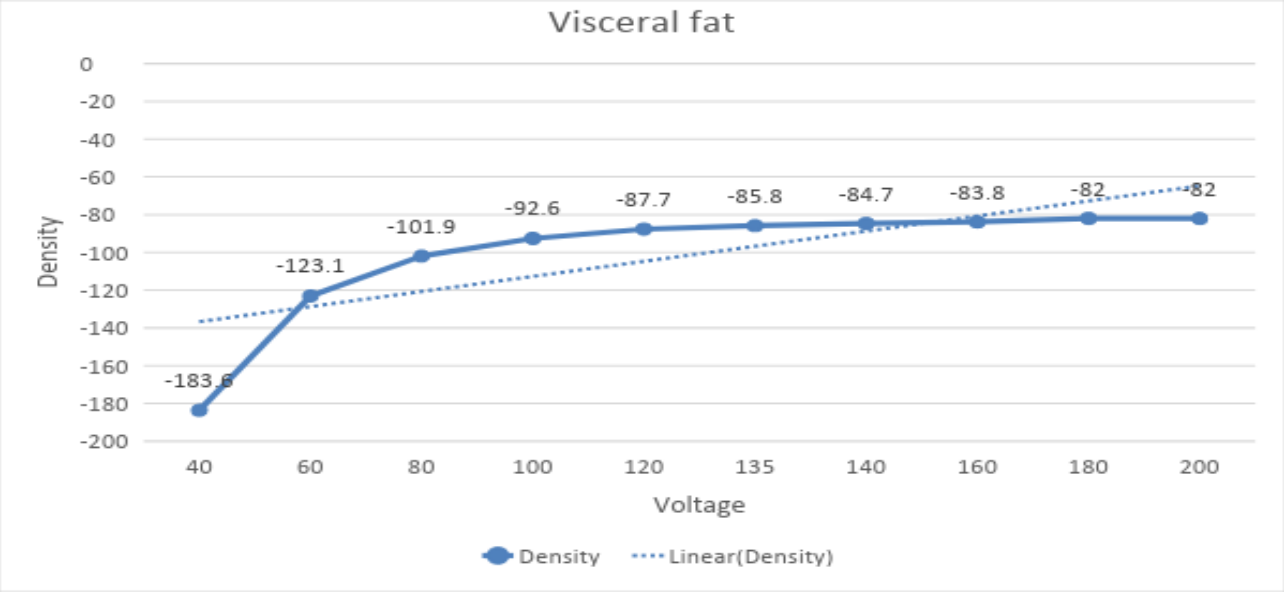

Диаграмма 8. Изменение плотности селезенки в зависимости от напряжения.

Вольтаж (kVp)	Плотность	SD	Min	Max
40	40,9	39,5	-78	144
60	40,5	38,9	-71	132
70	40,2	38,2	-70	130
80	39,7	37,6	-69	126
90	39,2	37,6	-69	128
100	38,7	37,6	-68	129
110	39,2	37,4	-68	128
120	39,5	37,2	-68	127
135	39,4	37,2	-68	127
140	39,1	37,2	-67	130
160	38,5	37,5	-67	130
180	38,8	37,2	-67	130
200	38,1	37,1	-67	130
Средняя плотность (HU)		**Стандартное отклонение**	**Максимальная плотность (HU)**	**Минимальная плотность(HU)**
39,32		0,83	40,9	38,1

Таблица 9. Результаты изменения плотности аорты в зависимости от изменения напряжения

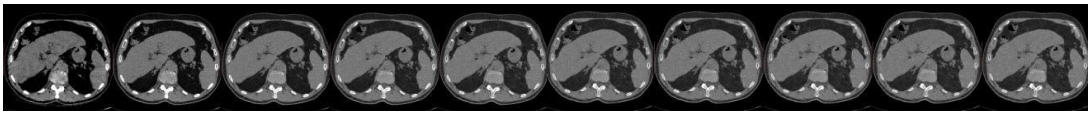

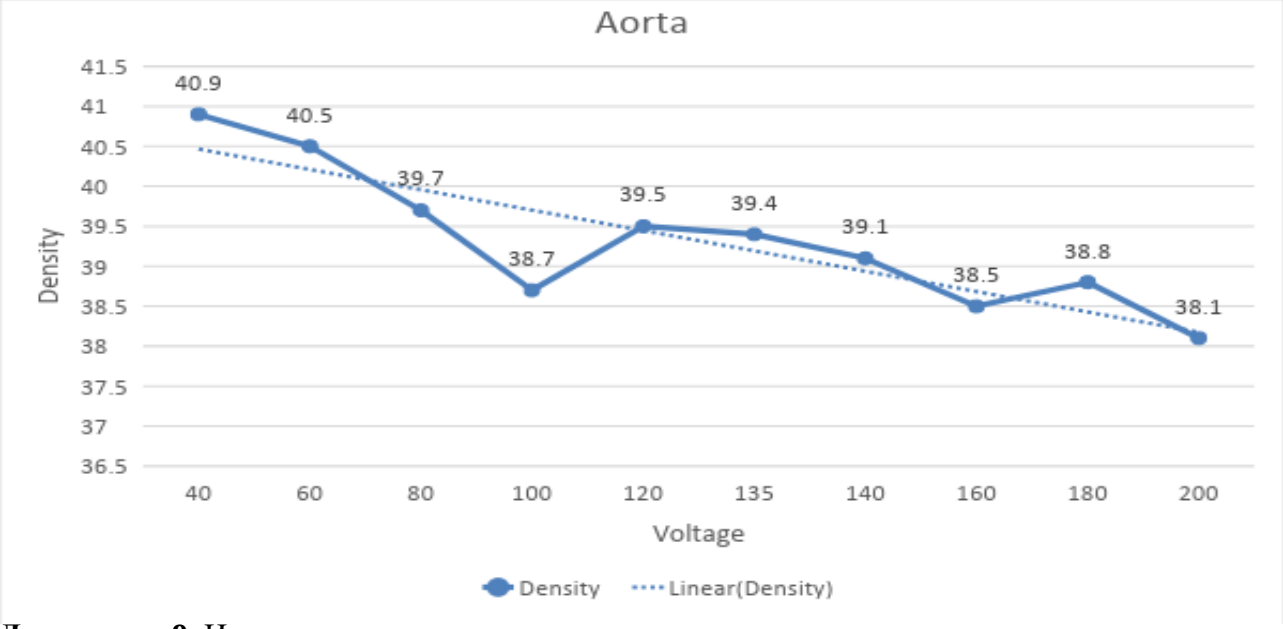

Диаграмма 9. Изменение плотности аорты в зависимости от напряжения.

Вольтаж (kVp)	Плотность	SD	Min	Max
40	21,5	36	-70	100
60	15,3	33,3	-61	84
70	14,6	32,9	-59	82
80	14	32,6	-58	80
90	12,4	31,4	-57	75
100	10,2	27,2	-56	72
110	10,9	28,9	-56	75
120	11,7	31,3	-56	75
135	11,5	31,2	-56	75
140	11	31,1	-55	75
160	12,9	28,2	-55	74
180	11,6	29,3	-55	74
200	11,6	28,1	-55	74

Средняя плотность (HU)	Стандартное отклонение	Максимальная плотность (HU)	Минимальная плотность(HU)
13,13	3,13	21,5	10,2

Таблица 10. Результаты изменения плотности правого надпочечника в зависимости от изменения напряжения.

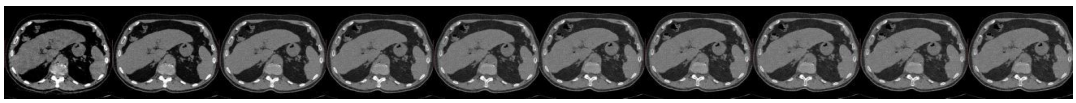

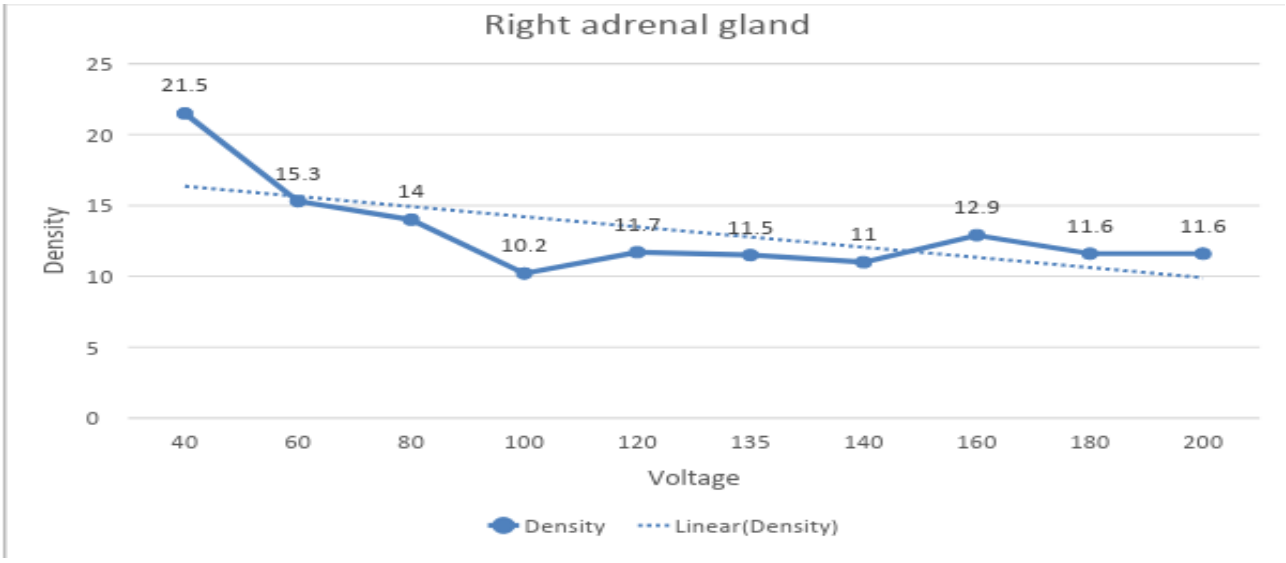

Диаграмма 10. Изменение плотности правого надпочечника в зависимости от напряжения.

Вольтаж (kVp)	Плотность	SD	Min	Max
40	35,5	33,1	-56	111
60	21,7	30,7	-72	91
70	19,8	30,4	-75	87
80	17,7	28,9	-77	84
90	16,2	28,5	-78	82
100	14,8	28,3	-80	81
110	13,7	29,1	-80	85
120	12,8	30,5	-81	87
135	13	30,1	-81	87
140	14,3	29,9	-81	87
160	11,5	29,7	-82	87
180	11,4	29,6	-82	87
200	12,4	30,4	-82	87
200	52,2	25,9	-71	121
Средняя плотность (HU)		**Стандартное отклонение**	**Максимальная плотность (HU)**	**Минимальная плотность (HU)**
16,51		7,0	35,5	11,4

Таблица 11. Результаты изменения плотности левого надпочечника в зависимости от изменения напряжения.

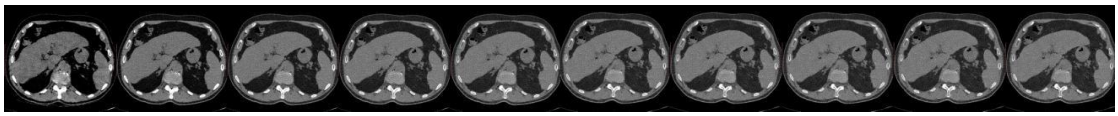

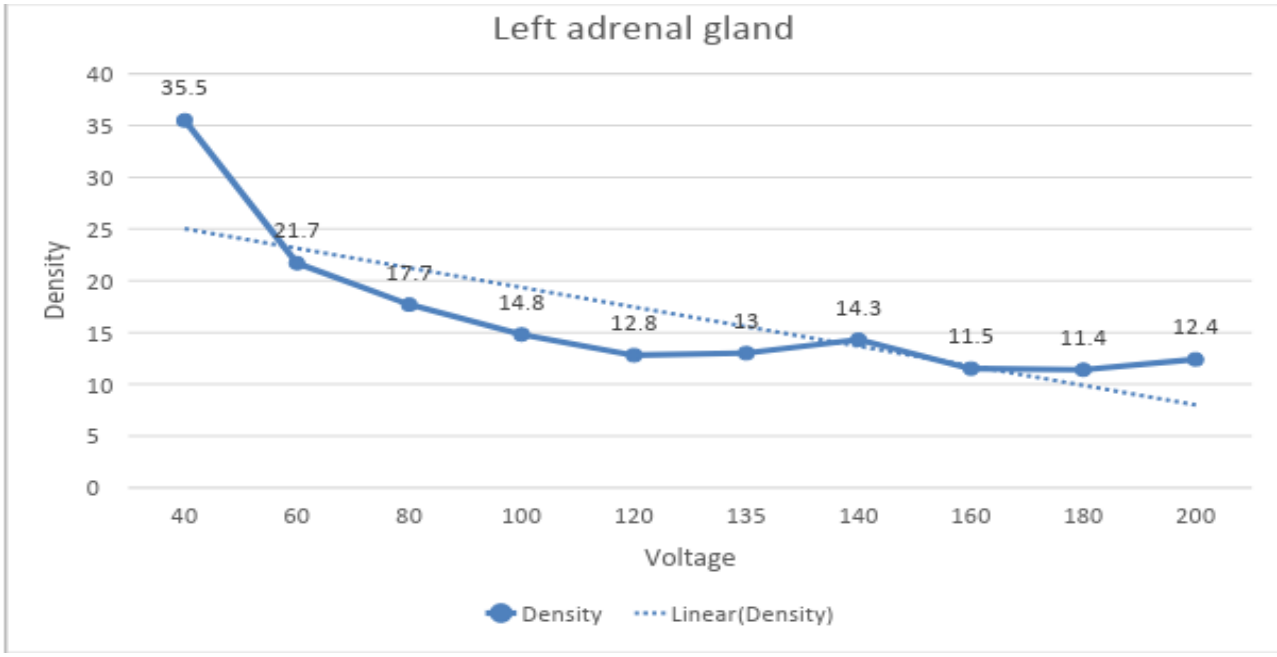

Диаграмма 11. Изменение плотности левого надпочечника в зависимости от напряжения.

Заключение

Данный атлас дополняет хорошо зарекомендовавший себя атлас компьютерной томографии. Авторы измерили плотность анатомических структур, начиная с самой высокой части живота и заканчивая самой низкой. Данное исследование демонстрирует изменчивость плотностей органов и структур при различных напряжениях. Эти таблицы и диаграммы могут быть использованы на практике для более точной интерпретации плотностей анатомических структур, которые измеряются на изображениях, полученных на различном напряжении.

Литература:

1. Brenner DJ, Hall EJ. Computed tomography: an increasing source of radiation exposure. N Engl J Med 2007;357(22):2277–2284.
2. Schauer DA, Linton OW. National Council on Radiation Protection and Measurements report shows substantial medical exposure increase. Radiology. 2009 Nov; 253(2):293-296. doi: 10.1148/radiol.2532090494.
3. Sodickson A, Baeyens PF, Andriole KP, et al. Recurrent CT, cumulative radiation exposure, and associated radiation-induced cancer risks from CT of adults. Radiology. 2009 Apr; 251(1):175-84. doi: 10.1148/radiol. 2511081296.
4. Mayer C, Meyer M, Fink C, Schmidt B, Sedlmair M, Schoenberg SO, Henzler T. Potential for radiation dose savings in abdominal and chest CT using automatic tube voltage selection in combination with automatic tube current modulation. AJR Am J Roentgenol. 2014 Aug; 203(2):292-9. doi: 10.2214/AJR.13.11628.
5. International Commission on Radiological Protection. Radiological protection in medicine: ICRP publication 105. Ann ICRP. 2007; 37(6):1-63. doi: 10.1016/j.icrp.2008.08.001.
6. Effects of the difference in tube voltage of the CT scanner on dose calculation Dong Joo Rhee, Sung-woo Kim, Dong Hyeok Jeong Medical and Radiological Physics Laboratory, Dongnam Institute of Radiological and Medical Sciences, Busan 619-953 Young Min Moon, Jung Ki Kim Department of Radiation Oncology, Dongnam Institute of Radiological and Medical Sciences, Busan 619-953.
7. McCollough CH, Leng S, Yu L, Fletcher JG. Dual- and Multi-Energy CT: Principles, Technical Approaches, and Clinical Applications. Radiology. 2015 Sep; 276(3):637-653.doi: 10.1148/radiol.2015142631.

RS-cases

КЛИНИЧЕСКИЙ СЛУЧАЙ

Асимметрия пневматизации каменистой части височной кости

Гончар А.П.[1,2], Блохин И.А.[1], Сучилова М.М.[2]

[1] ГБУЗ «Научно-практический клинический центр диагностики и телемедицинских технологий ДЗМ»

[2] ФГБОУ ДПО РМАНПО МЗ РФ

Аннотация

Цель: продемонстрировать клинический пример асимметрии пневматизации каменистой части височной кости.

Материалы и методы: пациентка 30 лет с жалобами на головные боли.

Результаты: пациентке была выполнена магнитно-резонансная томография (МРТ), по результатам которой было предположено наличие асимметрии пневматизации каменистой части височной кости, что в последующем было подтверждено на компьютерной томографии (КТ).

Заключение: для верной интерпретации состояния пирамиды височной кости при анализе данных МРТ и КТ врачу-рентгенологу необходимо знать варианты норм ее строения.

Ключевые слова: асимметрия пневматизации пирамиды височной кости, компьютерная томография, магнитно-резонансная томография.

Для корреспонденции: Гончар Анна Павловна

E-mail: anne.gonchar@gmail.com

Для цитирования: Гончар А.П., Блохин И.А., Сучилова М. М. – Асимметрия пневматизации каменистой части височной кости // Radiology Study. – 2019. – T1., №1. – С. 37-39.

Введение

Асимметрия пневматизации каменистой части (пирамиды) височной кости может встречаться у 10% пациентов при проведении магнитно-резонансной томографии (МРТ) или компьютерной томографии (КТ) головного мозга [1]. Обычно, такие пациенты приходят на исследование с жалобами на головную боль, хотя нередко жалобы могут отсутствовать вовсе. Необходимо помнить, что данное явление – вариант нормы.

Зачастую, при исследовании таких пациентов, сигнал от костного мозга непневматизированной части височной кости при МРТ может быть интерпретирован как объемное образование [2, 3]. При этом необходимо учитывать, что интенсивность сигнала от костного мозга меняется в зависимости от возраста: у детей преобладает красный костный мозг, который дает промежуточный МР-сигнал относительно мышц, тогда как у взрослого он замещен жировой тканью, от которой идет МР-сигнал повышенной интенсивности на Т1- и Т2-ВИ.

Повышенный сигнал от жировой ткани на Т1-ВИ при асимметричной пневматизации может быть интерпретирован как холестериновая гранулема или мягкотканое образование. Для дифференциальной диагностики необходимо проводить исследования с несколькими импульсными последовательностями, в частности, с подавлением сигнала от жировой ткани. В свою очередь, применение КТ позволяет выявлять нормальную костную ткань в непневматизированной каменистой части височной кости [4].

Клиническое наблюдение

Пациентка 30 лет пришла на МРТ-исследование головного мозга по поводу головных болей (Рис.1). При исследовании был выявлен ассиметричный сигнал повышенной интенсивности на Т1-, Т2-ВИ и Т2 Flair в области верхушки пирамиды височной кости слева, на DWI изображении отмечается выпадение сигнала (b=0), что соответствует жировой ткани.

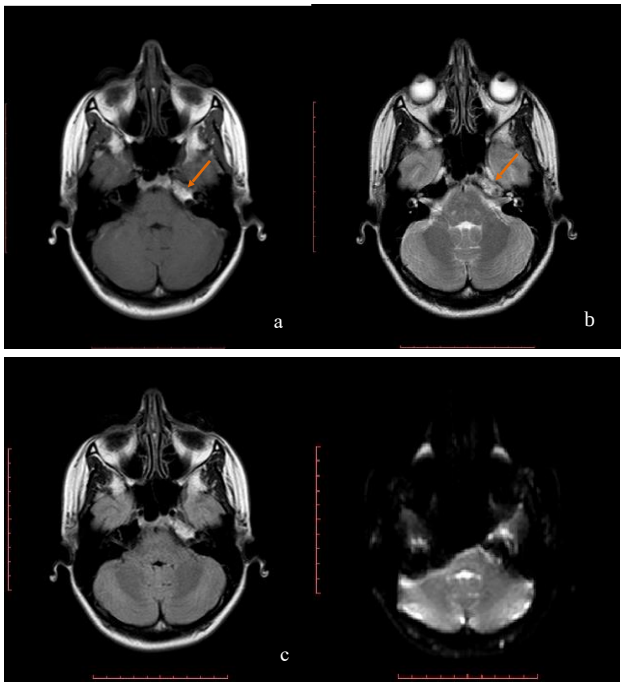

Рисунок 1. МРТ головного мозга. Аксиальная плоскость. При оценке области ската на Т1 ВИ (a), Т2 ВИ (b) и Т2 Flair (c) определяется ассиметричный сигнал высокой интенсивности в области верхушки пирамиды левой височной кости; на DWI (d) – выпадение сигнала от данной области (b=0).

Для подтверждения предполагаемого наличия асимметричной пневматизации верхушки пирамиды височной кости пациентка была направлена на КТ головного мозга (рис.2).

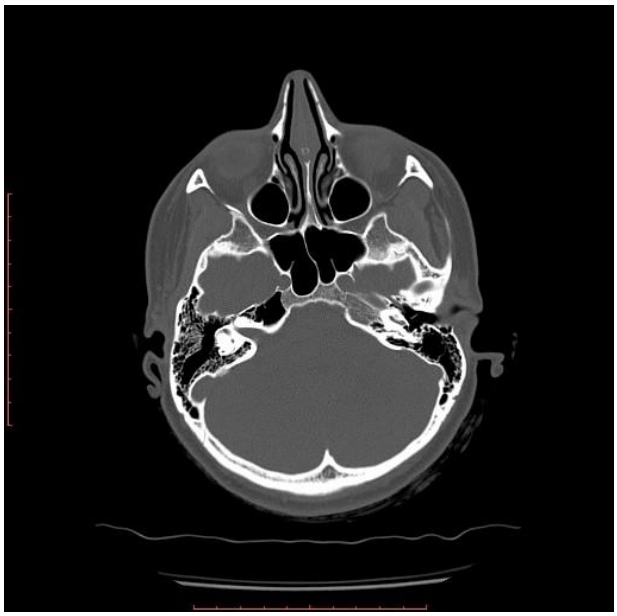

Рисунок 2. КТ. Аксиальный срез. Ассиметричная пневматизация пирамиды височной кости. Уменьшен объем пневматизированных ячеек. Вариант нормы.

Заключение

Врачам-рентгенологам необходимо знать нормальную анатомию и варианты норм каменистой части височной кости, которые могут быть неверно интерпретированы как патологическое состояние. Это позволит избежать дополнительных ненужных исследований и потенциального инвазивного вмешательства или лечения.

Источник финансирования и конфликт интересов

Авторы данной статьи подтверждают отсутствие финансовой поддержки исследования и конфликта интересов.

Литература:

1. Connor SE, Leung R, Natas S. Imaging of the petrous apex: a pictorial review. Br J Radiol. 2008 May; 81(965):427-35. doi: 10.1259/bjr/54160649.
2. Isaacson B, Kutz JW, Roland PS. Lesions of the petrous apex: diagnosis and management. Otolaryngol Clin North Am. 2007 Jun; 40(3):479-519, viii.
3. Moore KR, Harnsberger HR, Shelton C, Davidson HC. Leave me alone’ lesions of the petrous apex. AJNR Am J Neuroradiol 1998;19(4):733–738.
4. Schmalfuss IM. Petrous apex. Neuroimaging Clin N Am. 2009 Aug; 19(3):367-91.doi: 10.1016/j.nic.2009.06.009.

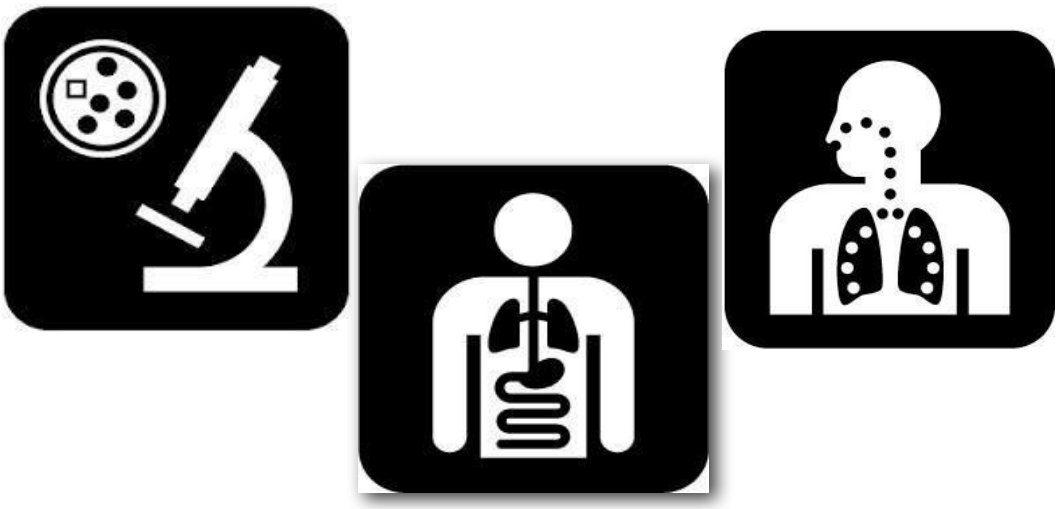

RS - practical part

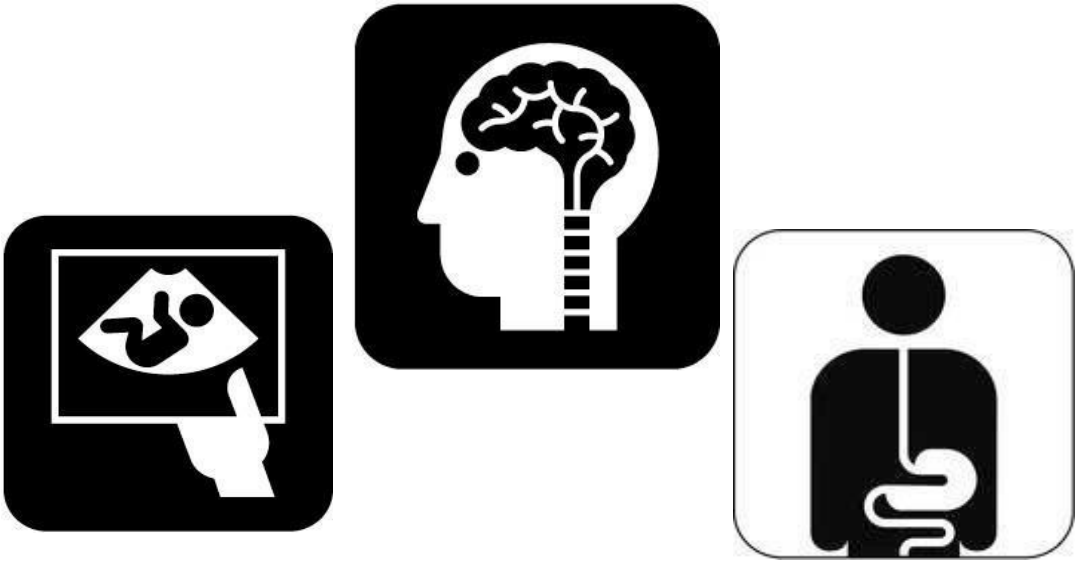

В ПОМОЩЬ ВРАЧУ

Шаблоны описания ПЭТ-КТ-исследований в онкологической практике

Чернина В.Ю.[1], Гомболевский В.А.[1], Дадакина И.С.[2]

[1] ГБУЗ «Научно-практический клинический центр диагностики и телемедицинских технологий ДЗМ»

[2] ФГАОУ ВО Первый МГМУ им. И.М. Сеченова Минздрава России (Сеченовский Университет)

Ключевые слова: ПЭТ-КТ, шаблоны, описание, онкология

Для корреспонденции: Чернина Валерия Юрьевна

E-mail: chernina909@gmail.com

Для цитирования: Чернина В.Ю., Гомболевский В.А., Дадакина И.С. Шаблоны описания ПЭТ-КТ исследований в онкологической практике // Radiology Study. – 2019. – T1., №1. – С. 41-47.

В данной статье представлены примеры описания ПЭТ-КТ исследований в онкологической практике на основании общепринятых рекомендаций [1-4].

ПЭТ/КТ всего тела с 18F-ФДГ
ФИО:
Пол: женский
ID:
Дата рождения:
Дата исследования:
Название протокола:
ПЭТ/КТ томограф:

Рост/масса тела:
РФП, доза:
Место введения, время введения:
Уровень глюкозы в крови:
Эффективная доза:
Контрастирование:
Предварительный диагноз/анамнез:
Цель исследования: Оценка эффективности проведенного лечения.
Данные для сравнения:
Протокол исследования: ПЭТ-исследование проведено через 60 минут после введения РФП, область сканирования - от макушки до границы верхней и средней третей бедра. КТ-исследование проведено в нативной фазе с контрастированием в равновесной артериовенозной фазе.
Артефакты: не выявлено.
Референсные зоны: SUVmax печени - 3,6, SUVmax средостения - 1,9
Лимфатические узлы:

- ЛИМФАТИЧЕСКИЕ УЗЛЫ ШЕИ: Лимфоузлы шеи всех групп с обеих сторон не увеличены, патологическое накопление РФП не наблюдается.
- ЛИМФАТИЧЕСКИЕ УЗЛЫ ГРУДНОЙ ПОЛОСТИ: Лимфоузлы средостения не увеличены во всех группах, патологическое накопление РФП не наблюдается.

Лимфатические узлы грудной стенки и диафрагмальные лимфатические узлы не увеличены. Аксиллярные лимфоузлы с обеих сторон не увеличены, патологическое накопление РФП не наблюдается.

- ЛИМФАТИЧЕСКИЕ УЗЛЫ БРЮШНОЙ ПОЛОСТИ: не увеличены, патологическое накопление РФП не наблюдается.
- ЛИМФАТИЧЕСКИЕ УЗЛЫ МАЛОГО ТАЗА: не увеличены, патологическое накопление РФП не наблюдается.
- ЛИМФАТИЧЕСКИЕ УЗЛЫ НАРУЖНОЙ ПАХОВОЙ ЗОНЫ: не увеличены, патологическое накопление РФП не наблюдается.

Костно-мышечная система и мягкие ткани: в костях скелета патологического накопления РФП не отмечено.

- В структуре позвоночника бластные, литические очаги не визуализируются.
- Костные структуры черепа визуализируются без патологических изменений.
- При оценке костей и мягких тканей верхней конечности патологические изменения не определяются.
- Со стороны костей и мягких тканей нижней конечности патологических изменений не обнаружено.
- Со стороны костных структур таза патологические изменения не обнаружены.

Значимые находки –

Область головы:

Смещения срединных структур головного мозга не выявлено.

- ВЕЩЕСТВО ГОЛОВНОГО МОЗГА: серое и белое вещество мозга дифференцируется. Очаги патологической плотности не определяются в веществе головного мозга.
- ЛИКВОРОСОДЕРЖАЩИЕ ПРОСТРАНСТВА: субарахноидальные пространства и цистерны мозга не расширены. Боковые желудочки симметричны, не расширены.
- СЕЛЛЯРНАЯ ОБЛАСТЬ: не изменена.

Значимые находки -

Область шеи:

Очаги патологической гиперфиксации РФП в области шеи не выявлены.

- ЩИТОВИДНАЯ ЖЕЛЕЗА: щитовидная железа в размерах не увеличена, однородной структуры, очагов гиперфиксации РФП не выявлено.
- НОСОГЛОТКА: без патологии.
- ГЛОТКА и ГОРТАНЬ: не деформированы, просветы не сужены. Грушевидные синусы свободны, симметричны. Голосовые складки – без особенностей. Хрящи гортани без особенностей.
- ОКРУЖАЮЩИЕ СТРУКТУРЫ: слюнные железы – без патологии.
- КРУПНЫЕ СОСУДЫ ШЕИ: без патологических изменений.

Значимые находки:

Область грудной полости:

Очаги патологической гиперфиксации РФП в области грудной полости не выявлены.

- ЛЕГКИЕ воздушны и прилежат к грудной стенке по всей поверхности. В обоих легких внутрилегочных узлов, образований, участков уплотнения легочной ткани не определяется. Стенки главных, крупных бронхов обоих легких проходимы, не утолщены, не деформированы.
- МЯГКИЕ ТКАНИ: Мягкие ткани грудной клетки определяются без патологических особенностей. Правая и левая молочные железы визуализируется без особенностей.
- ПЛЕВРА и ПЛЕВРАЛЬНЫЕ ПОЛОСТИ: в левой и правой плевральной полости скопление жидкости, газа не отмечается. Плевра обеих гемитораксов не утолщена, не уплотнена.
- СРЕДОСТЕНИЕ: Средостение расположено по срединной линии. Трахея проходима.

Пищевод не изменен. Сердце расположено по центральной линии, в размерах не увеличено. Аорта не уплотнена, не кальцинирована. Легочный ствол без особенностей. Полые вены визуализируются без патологических изменений. Образования верхнего, переднего, среднего, заднего средостения не определяются.

- ДИАФРАГМА: визуализируется без особенностей.

Значимые находки:

Область брюшной полости и малого таза:

Очаги патологической гиперфиксации РФП в области брюшной полости.

- ПЕЧЕНЬ: не увеличена в размерах, однородной структуры. Внутри- и внепеченочные протоки, сосуды – не расширены.
- ЖЕЛЧНЫЙ ПУЗЫРЬ: не изменен, рентгеноконтрастных конкрементов не выявлено.
- ПОДЖЕЛУДОЧНАЯ ЖЕЛЕЗА: не увеличена, структура не изменена, вирсунгов проток не расширен.
- СЕЛЕЗЕНКА: не увеличена, структура не изменена.
- НАДПОЧЕЧНИКИ: не увеличены, структурно не изменены.
- ПОЧКИ И МОЧЕВЫВОДЯЩАЯ СИСТЕМА: отмечается физиологическое распределение радиофармпрепарата в почках, мочевом пузыре. Почки обычно расположены, не увеличены, структура и плотность паренхимы не изменены. Чашечно-лоханочные системы не расширены. Мочеточники не расширены. Конкрементов по ходу мочевыводящих путей не выявлено.
- ОРГАНЫ МАЛОГО ТАЗА: Мочевой пузырь визуализируется без патологических изменений. Матка и яичники определяются нормальных размеров, без очаговых изменений. Слепая и прямая кишка определяются без патологических изменений.
- ЖЕЛУДОК: абдоминальная часть пищевода, желудок определяются без особенностей.
- КИШЕЧНИК: двенадцатиперстная кишка, петли тонкой, гаустры толстой кишки визуализируются без патологических изменений.
- СОСУДЫ БРЮШНОЙ ПОЛОСТИ: без особенностей.
- ПРОЧИЕ ОРГАНЫ: свободной жидкости в брюшной полости нет.

Значимые находки:

Заключение: NM –

Другие находки:

ПЭТ/КТ всего тела с 18F-ФДГ

ФИО:
Пол: мужской
ID:
Дата рождения:
Дата исследования:
Название протокола: ПЭТ/КТ томограф:

Рост/масса тела:
РФП, доза:
Место введения, время введения:
Уровень глюкозы в крови:
Эффективная доза:
Контрастирование:
Предварительный диагноз/анамнез:
Цель исследования: оценка эффективности проведенного лечения.
Данные для сравнения:
Протокол исследования: ПЭТ-исследование проведено через 60 минут после введения РФП, область сканирования - от макушки до границы верхней и средней третей бедра. КТ-исследование проведено в нативной фазе и контрастированием в равновесной артериовенозной фазе.
Артефакты: не выявлено.
Референсные зоны: SUVmax печени - 3,6, SUVmax средостения - 1,9
Лимфатические узлы:

- ЛИМФАТИЧЕСКИЕ УЗЛЫ ШЕИ: лимфоузлы шеи всех групп с обеих сторон не увеличены, патологическое накопление РФП не наблюдается.
- ЛИМФАТИЧЕСКИЕ УЗЛЫ ГРУДНОЙ ПОЛОСТИ: лимфоузлы средостения не увеличены во всех группах, патологическое накопление РФП не наблюдается. Лимфатические узлы грудной стенки и диафрагмальные лимфатические узлы не увеличены. Аксиллярные лимфоузлы с обеих сторон не увеличены, патологическое накопление РФП не наблюдается.
- ЛИМФАТИЧЕСКИЕ УЗЛЫ БРЮШНОЙ ПОЛОСТИ: не увеличены, патологическое накопление РФП не наблюдается.
- ЛИМФАТИЧЕСКИЕ УЗЛЫ МАЛОГО ТАЗА: не увеличены, патологическое накопление РФП не наблюдается.
- ЛИМФАТИЧЕСКИЕ УЗЛЫ НАРУЖНОЙ ПАХОВОЙ ЗОНЫ: не увеличены, патологическое накопление РФП не наблюдается.

Костно-мышечная система и мягкие ткани:
В костях скелета патологического накопления РФП не отмечено.

- В структуре позвоночника бластные, литические очаги не визуализируются.
- Костные структуры черепа визуализируются без патологических изменений.
- При оценке костей и мягких тканей верхней конечности патологических изменений не определяются.

- Со стороны костей и мягких тканей нижней конечности патологических изменений не обнаружено.
- Со стороны костных структур таза патологические изменения не обнаружены.

Значимые находки:

Область головы:

Смещения срединных структур головного мозга не выявлено.

- ВЕЩЕСТВО ГОЛОВНОГО МОЗГА: серое и белое вещество мозга дифференцируется. Очаги патологической плотности не выявлены в веществе головного мозга.
- ЛИКВОРОСОДЕРЖАЩИЕ ПРОСТРАНСТВА: субарахноидальные пространства и цистерны мозга не расширены. Боковые желудочки симметричны, не расширены.
- СЕЛЛЯРНАЯ ОБЛАСТЬ: не изменена.

Значимые находки:

Область шеи:

Очаги патологической гиперфиксации РФП в области шеи не выявлены.

- ЩИТОВИДНАЯ ЖЕЛЕЗА: щитовидная железа в размерах не увеличена, однородной структуры, очагов гиперфиксации РФП не выявлено.
- НОСОГЛОТКА: без патологии.
- ГЛОТКА и ГОРТАНЬ: не деформированы, просветы не сужены. Грушевидные синусы свободны, симметричны. Голосовые складки – без особенностей. Хрящи гортани без особенностей.
- ОКРУЖАЮЩИЕ СТРУКТУРЫ: слюнные железы – без патологии.
- КРУПНЫЕ СОСУДЫ ШЕИ: без патологических изменений.

Значимые находки:

Область грудной полости:

Очаги патологической гиперфиксации РФП в области грудной полости не выявлены.

- ЛЕГКИЕ воздушны и прилежат к грудной стенке по всей поверхности. В обоих легких внутрилегочных узлов, образований, участков уплотнения легочной ткани не определяется. Стенки главного, крупных бронхов обоих легких проходимы, не утолщены, не деформированы.
- МЯГКИЕ ТКАНИ: мягкие ткани грудной клетки определяются без патологических особенностей. Правая и левая молочные железы визуализируется без особенностей.
- ПЛЕВРА и ПЛЕВРАЛЬНЫЕ ПОЛОСТИ: в левой и правой плевральной полости скопление жидкости, газа не отмечается. Плевра обеих гемитораксов не утолщена, не уплотнена.
- СРЕДОСТЕНИЕ: средостение расположено по срединной линии. Трахея проходима. Пищевод не изменен. Сердце расположено по центральной линии, в размерах не увеличено. Аорта не уплотнена, не кальцинирована. Легочный ствол без особенностей. Полые вены визуализируются без патологических изменений. Образования верхнего, переднего, среднего, заднего средостения не определяются.
- ДИАФРАГМА: визуализируется без особенностей.

Значимые находки:

Область брюшной полости и малого таза:

Очаги патологической гиперфиксации РФП в области брюшной полости.

- ПЕЧЕНЬ: не увеличена в размерах, однородной структуры. Внутри- и внепеченочные протоки, сосуды – не расширены.
- ЖЕЛЧНЫЙ ПУЗЫРЬ: не изменен, рентгеноконтрастных конкрементов не выявлено.
- ПОДЖЕЛУДОЧНАЯ ЖЕЛЕЗА: не увеличена, структура не изменена, вирсунгов проток не расширен.
- СЕЛЕЗЕНКА: не увеличена, структура не изменена.
- НАДПОЧЕЧНИКИ: не увеличены, структурно не изменены.
- ПОЧКИ И МОЧЕВЫВОДЯЩАЯ СИСТЕМА: Отмечается физиологическое распределение радиофармпрепарата в почках, мочевом пузыре. Почки обычно расположены, не увеличены, структура и плотность паренхимы не изменены. Чашечно-лоханочные системы не расширены. Мочеточники не расширены. Конкрементов по ходу мочевыводящих путей не выявлено.
- ОРГАНЫ МАЛОГО ТАЗА: Мочевой пузырь визуализируется без патологических изменений. Предстательная железа и семенные пузырьки определяются нормальных размеров, без очаговых изменений. Слепая и прямая кишка определяются без патологических изменений.
- ЖЕЛУДОК: абдоминальная часть пищевода, желудок определяются без особенностей.
- КИШЕЧНИК: двенадцатиперстная кишка, петли тонкой, гаустры толстой кишки визуализируются без патологических изменений.
- СОСУДЫ БРЮШНОЙ ПОЛОСТИ: без особенностей.
- ПРОЧИЕ ОРГАНЫ: свободной жидкости в брюшной полости нет.

Значимые находки:

Заключение: NM:

Другие находки:

Литература:

1. Niederkohr RD, Greenspan BS, Prior JO, Schöder H, Seltzer MA, Zukotynski KA, Rohren EM. Reporting guidance for oncologic 18F-FDG PET/CT imaging. J Nucl Med. 2013 May; 54(5):756-61. doi: 10.2967/jnumed.112.112177.
2. Almuhaideb A, Papathanasiou N, Bomanji J. 18F-FDG PET/CT imaging in oncology. Ann Saudi Med. 2011 Jan-Feb; 31(1):3-13. doi: 10.4103/0256-4947.75771.
3. Petersen LJ, Strandberg J, Stenholt L, Johansen MB, Zacho HD6. Reporting and Handling of Indeterminate Bone Scan Results in the Staging of Prostate Cancer: A Systematic Review. Diagnostics (Basel). 2018 Jan 16; 8(1). pii: E9. doi: 10.3390/diagnostics8010009.
4. Sugihara T, Koizumi M, Koyama M, Terauchi T, Gomi N, Ito Y, Hatake K, Sata N. Bone metastases from breast cancer: associations between morphologic CT patterns and glycolytic activity on PET and bone scintigraphy as well as explorative search for influential factors. Ann Nucl. Med. 2017 Dec; 31(10):719-725. doi: 10.1007/s12149-017-1202-3.

В ПОМОЩЬ ВРАЧУ

Анамнестическая часть перед ОФЭКТ-КТ исследованием в онкологической практике

Шапиев А.Н.[1], Николаев А.Е.[1], Гомболевский В.А.[1], Блохин И.А.[1]

[1] ГБУЗ «Научно-практический клинический центр диагностики и телемедицинских технологий ДЗМ»

Ключевые слова: анамнез, ОФЭКТ-КТ, онкология.

Для корреспонденции: Шапиев Арсен Нуруллаевич

E-mail: a.shapiev@npcmr.ru

Для цитирования: Шапиев А.Н., Николаев А.Е., Гомболевский В.А., Блохин И.А. – Анамнестическая часть перед ОФЭКТ-КТ исследованием в онкологической практике. // Radiology Study. – 2019. – Т1., №1. – С. 48-51.

Введение

Однофотонная эмиссионная компьютерная томография (ОФЭКТ), совмещенная со стандартной компьютерной томографией (КТ), обладает высокой чувствительностью в выявлении множественных метастатических поражений костных структур, при исследовании которых используют дифосфонатные комплексы 99mTc [1, 2]. Наиболее часто в костные структуры метастазируют следующие опухоли [3]:

- Рак молочной железы.
- Рак предстательной железы.
- Рак легких.
- Рак почек.
- Лимфомы.
- Нейробластомы.

Метастатические поражения костных структур визуализируются как участки повышенного накопления радиофармпрепарата (РФП), что обусловлено повышением остеобластической активности. При преобладании остеолитической активности, что встречается значительно реже остеобластической, можно столкнуться с ложноотрицательными результатами, встречающимися преимущественно при раке щитовидной железы и миеломной болезни.

Высокая чувствительность ОФЭКТ-КТ сопряжена с низкой специфичностью, так как высокая метаболическая активность обуславливается следующими процессами [1]:

- доброкачественный опухолевый процесс;
- первичный злокачественный опухолевый процесс;
- вторичный злокачественный опухолевый процесс;
- воспалительный процесс;
- дегенеративный процесс.

Исходя из вышеописанных фактов, необходимо тщательно собирать анамнез перед исследованием согласно алгоритму, который представлен ниже в виде письменной анкеты [1].

Опросник перед выполнением остеосцинтиграфии.

Фамилия Имя Отчество:_____

Дата рождения:_____

Вес (кг)_____Рост (см)_____

Телефон:_____

Телефон родственников:_____
Телефон для связи в экстренных случаях:_____

Дата будущего посещения приема врача:_____

Причина выполнения данного исследования:_____

Ранее Вам выполняли остеосцинтиграфию? ДА/НЕТ (Если да, то когда и где?)

Вы принесли с собой предыдущие рентгеновские снимки, КТ или МРТ? ДА/НЕТ

Вам выполнялись сегодня другие радионуклидные исследования? ДА/НЕТ

Ранее Ваши лечащие врачи диагностировали у Вас одну из ниже написанных патологий?

- Остеоартрит, остеоартроз ДА/НЕТ
- Ревматоидный артрит ДА/НЕТ
- Другая патология костно-мышечной системы ДА/НЕТ

(если ДА - обязательно вспомните и опишите)

Как долго у Вас присутствует боль в костях?_____

Причина боли:_____

Локализуйте боль_____

У Вас были травмы, переломы, падения? ДА/НЕТ

(если ДА - обязательно вспомните, опишите)

У Вас были травмы, переломы, падения НЕДАВНО? ДА/НЕТ

(если ДА - обязательно вспомните и опишите) **Наблюдаетесь ли Вы у стоматолога?** ДА/НЕТ

Если да то, напишите дату последнего визита

Если да то, напишите причину последнего визита

Выполнялись ли Вам операции (удаление предстательной железы, операция на молочной железы, операции на позвоночнике, сердца и другие) ДА/НЕТ

(если ДА - обязательно вспомните и опишите)

Есть ли у Вас онкологическая (рак) патология в анамнезе? ДА НЕТ

(если ДА - обязательно вспомните и опишите)

Принимаете ли вы какие-либо лекарства, связанные с вашим текущим состоянием? ДА/НЕТ

(если ДА - обязательно вспомните и опишите)

Выполнялись ли Вам внутрисуставные инъекции? ДА/НЕТ

(если ДА - обязательно вспомните и опишите)

Вопросы для женщин:

Если вероятность, что Вы беременны? ДА/НЕТ Кормите ли Вы сейчас грудью? ДА/НЕТ

Пожалуйста, выделите области на диаграмме ниже, которые являются болезненными (если это уместно):

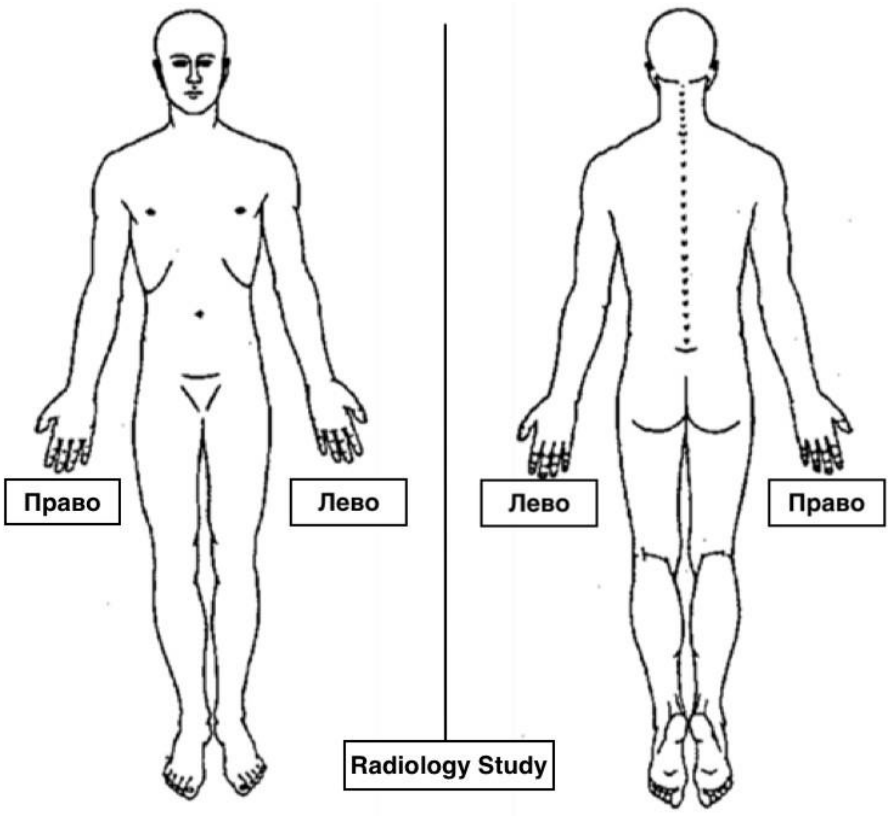

Я прочитал эту форму, понимаю цель и риски исследования и даю согласие на проведение исследования:

Фамилия Имя Отчество пациента:_____

Подпись пациента (или подпись опекуна): _____

Литература:

1. Agrawal A, Purandare N, Shah S, Rangarajan V. Metastatic mimics on bone scan: "All that glitters is not metastatic". Indian J Nucl Med. 2016 Jul-Sep; 31(3): 185-190. doi: 10.4103/0972-3919.183605.
2. Zhang Y, Shi H, Gu Y, Xiu Y, Li B, Zhu W, Chen S, Yu H. Differential diagnostic value of single-photon emission computed tomography/spiral computed tomography with Tc-99m-methylene diphosphonate in patients with spinal lesions. Nucl Med Commun. 2011 Dec; 32(12):1194-200. doi: 10.1097/MNM. 0b013e32834bd82e.
3. Macedo F, Ladeira K, Pinho F, Saraiva N, Bonito N, Pinto L, Goncalves F. Bone Metastases: An Overview. Oncol Rev. 2017 Mar 3; 11(1): 321. Published online 2017 May 9. doi: 10.4081/oncol. 2017.321

ОБЗОРНАЯ СТАТЬЯ

Оценка кардиотоксичности у пациенток, имеющих рак молочной железы (AJCC - IV), по данным ПЭТ-КТ

Николаев А.Е.[1], Сучилова М. М.[2], Коркунова О. А.[2], Гомболевский В.А.[1], Блохин И.А.[1]

[1] ГБУЗ «Научно-практический клинический центр диагностики и телемедицинских технологий ДЗМ»

[2] ФГБОУ ДПО РМАНПО МЗ РФ

Ключевые слова: кардиотоксичность, ПЭТ-КТ, рак молочной железы.

Для корреспонденции: Николаев Александр Евгеньевич

E-mail: a.e.nikolaev@yandex.ru

Для цитирования: Николаев А.Е., Сучилова М. М., Коркунова О. А., Гомболевский В.А., Блохин И.А. – Оценка кардиотоксичности у пациенток, имеющих рак молочной железы (AJCC - IV), по данным ПЭТ-КТ // Radiology Study. – 2019. – T1., №1. – С. 52-56

Введение

Рак молочной железы (РМЖ) - это часто встречающаяся злокачественная опухоль, которая является серьезной проблемой здравоохранения всех стран мира [1]. Заболеваемость раком молочной железы увеличивается с возрастом, начиная с 40 лет, и достигает пика в 60—65 лет. В США показатели заболеваемости РМЖ составляют 32% всех впервые диагностированных случаев рака у женщин. Согласно данным руководства для врачей общей практики по раку молочной железы, утвержденных МЗ РФ в 2015 г., в России данное заболевание занимает 1-ое место в структуре онкологической заболеваемости и смертности среди женщин. Средняя 5-летняя выживаемость составляет 55%.

Основные методы диагностики РМЖ – это маммография, использующаяся в скрининге, а также ультразвуковое исследование и магнитно-резонансная маммография.

Для T (Tumor)-стадирования и оценки регионарных лимфатических узлов наиболее чувствительным и специфичным методом является МРТ. Современные быстрые протоколы позволяют выполнять контрастные исследования менее, чем за 10 минут. По этой причине автор Kathleen R. Gundry предлагает использовать магнитно-резонансную томографию (МРТ) в качестве скрининга рака молочной железы.

В оценке NM (Nodule, Metastasis)-статуса во многих учреждениях в настоящее время используется сцинтиграфия, дополненная однофотонная эмиссионная компьютерная томография, совмещенная с компьютерной томографией (ОФЭКТ-КТ). Многие авторы также предлагают использование МРТ всего тела для оценки NM статуса, но так как метод тяжело воспроизводим, то золотым стандартом на данном этапе является позитронно-эмиссионной томографии, совмещенной с компьютерной томографией (ПЭТ-КТ) с использованием 18-фтордезоксиглюкозы (18F-ФДГ), как для NM стадирования, так и для оценки ответа на лечение.

Методы лечения рака молочной железы включают в себя:

- Хирургическое лечение
- Лучевая терапия
- Гормональная терапия
- Химиотерапия
- Таргетная терапия

Лекарственную терапию также разделяют на неоадъювантную и адъвантную. В связи с тем, что увеличивается частота проведения химиотерапии (ХТ) и таргетной терапии, хотелось бы уделить особенное внимание такому осложнению, как кардиотоксичность [2].

При проведении ХТ неотъемлемой частью является повреждающее действие на сердечно-сосудистую систему, что объединяется под термином кардиотоксичность. Кардиотоксичность - это патологические изменения сердечно-сосудистой системы на фоне лекарственной терапии онкологических больных.

Патологии сердечно-сосудистой системы в зависимости от режима ХТ представленные ниже [3].

Препараты	Патологии сердечно-сосудистой системы
Антрациклины	Левожелудочковая недостаточность, сердечная недостаточность, миокардит, аритмия
5-Флюроцил	ИБС, сердечная недостаточность, перикардит, кардиогенный шок
Таксаны	Синусовая брадикардия, желудочковая тахикардия, атриовентрикулярная блокада, сердечная недостаточность, ИБС
Циклофосфомид	Сердечная недостаточность (нейрогуморальная активация), митральная регургитация
Трастузумаб	Сердечная недостаточность, левожелудочковая недостаточность, аритмия
Тамоксифен	Тромбоэмболия, аномалия метаболизма холестерола
Бевацизумаб	Артериальная гипертензия, тромбоэмболия
Специфические ингибиторы ЦОГ-*2*	Тромбоэмболия

Таблица 1. Патологии сердечно-сосудистой системы в зависимости от режима ХТ

Suter и Ewer предложили классифицировать все цитостатики и таргетные препараты по виду повреждающего действия на сердечно-сосудистую систему [2].

I тип – необратимая дисфункция миокарда за счет гибели кардиомиоцитов (например, антрациклины). Степень повреждения миокарда в этом случае зависит от кумулятивной дозы.

II тип – обратимая дисфункция миокардиоцитов за счет митохондриальных и протеиновых повреждений. Наиболее характерен для трастузумаба и не зависит от кумулятивной дозы [2].

Оценка пациентов на предмет кардиотоксичности включает в себя следующее:

- Анамнестические данные (жалобы, осмотр, артериальное давление)
- Лабораторная диагностика (тропониновый тест)
- Инструментальная диагностика (электрокардиография (ЭКГ) – интервал QT)
- Эхокардиография (ЭхоКГ) (оценка фракции выброса)
- Другие методы лучевой диагностики (КТ, ОФЭКТ и другие).

В настоящее время наиболее часто применяемым методом для оценки влияния на сердечно-сосудистую систему химиотерапии является ЭхоКГ, где особое внимание уделяют фракции выброса (ФВ) левого желудочка. Хотя при измерении в стандартном режиме снижение ФВ на ЭхоКГ определяется тогда, когда исчерпаны все компенсаторные механизмы. Кроме того, снижение ФВ левого желудочка не всегда ассоциировано с кардиотоксичностью, поскольку может наблюдаться и при других заболеваниях. Сравнение ФВ до и после начала терапии не всегда адекватно оценивается по данным ЭхоКГ, т.к. данный метод является оператор-зависимым, и в подавляющем большинстве клиник отсутствует цифровой архив.

После проведения ЭхоКГ кардиотоксичность определяют при помощи МРТ при различных типах перикардитов, кардиомиопатий, патологии клапанов, а КТ используется для оценки коронарных артерий и также при перикардитах (Схема 1) [4]. Такие методы радионуклидной диагностики, как ОФЭКТ и ПЭТ, исследуют способность захвата меченых частиц тканью миокарда и отражают нейрональную целостность. Оценка поглощения и последующего высвобождения РФП помогает оценивать адренергическую функцию (чем медленнее высвобождение, тем больше вероятность развития сердечной недостаточности).

Несмотря на весь спектр предложенных методик, изменения поглощения можно выявить и при стандартном 18-ФДГ ПЭТ-КТ исследовании, выполненном с целью рестадирования.

Chaitanya Borde и соавторы предлагают выделять **3 паттерна** при оценке

изменений миокарда в динамике под данным 18-ФДГ ПЭТ-КТ всего тела:

- **без изменений** – не ассоциирован с кардиотоксичностью;
- **повышение** и **3** – **снижение** метаболической активности в области сердца – ассоциировано с кардиотоксичностью, как это представлено на рис. 1 и рис. 2 [5].

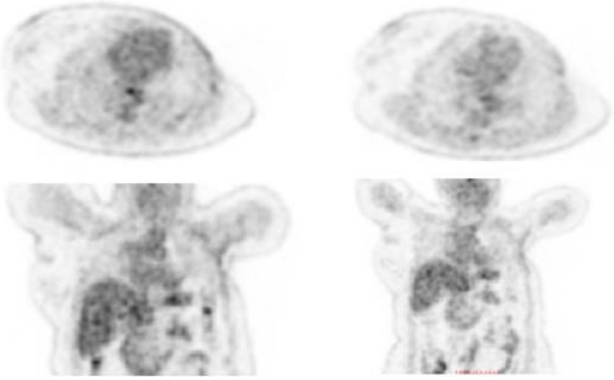

Рисунок 1. Снижение ФДГ активности сердца через 6 месяцев, в течение которых проводилась ХТ.

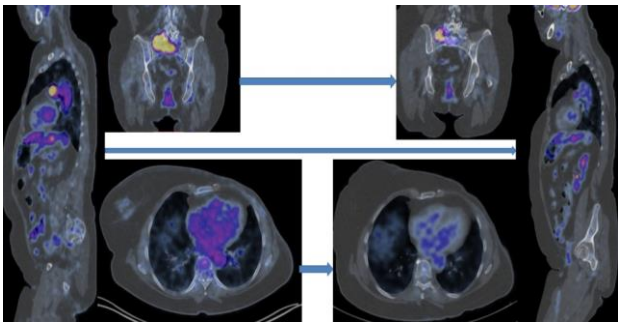

Рисунок 2. На данном изображении представлен частичный ответ по основному заболеванию.

Визуализируется снижение метаболической активности в области сердца. Данного пациента необходимо дообследовать для оценки фракции выброса при помощи ультразвукового исследования, так как очень велика вероятность проявления кардиотоксичности.

Помимо поглощения РФП сердцем, также возможно визуализировать локальное повышение активности, например, по ходу левой передней нисходящей артерии, как это представили Joanna Wykrzykowska и соавторы [6].

Согласно алгоритму ведения пациентов, с кардиотоксичностью, рекомендованному Европейским обществом медицинской Онкологии, основное внимание уделяется ФВ по данным ЭхоКГ, ЭКГ и тропониновому тесту (схема 1). Тем не менее, в данном алгоритме мало уделяется внимания дополнительным методикам лучевой диагностики [2].

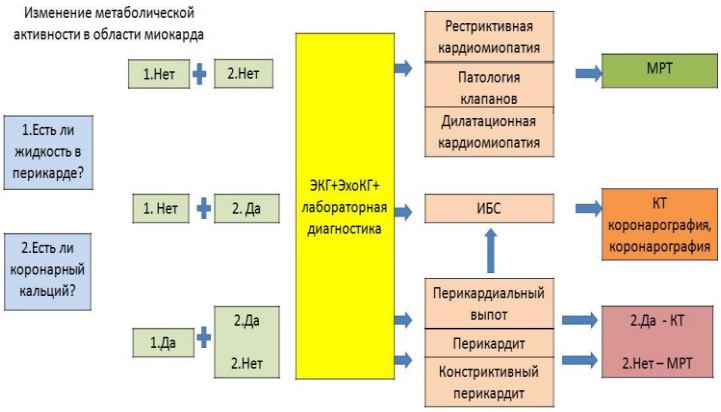

Схема 1. Три паттерна изменения миокарда: без изменений, повышен и понижен (два последних ассоциируют с кардиотоксичностью).

Помимо изменений метаболической активности, нужно обращать внимание на наличие дополнительных находок. Такие находки, как скопление жидкости в перикарде и коронарный кальций, помогают определить дальнейшую тактику ведения пациента.

Выводы

Проблема кардиотоксичности по данным 18-ФДГ ПЭТ-КТ всего тела мало изучена и представляет интерес для научного исследования.

Тем не менее следует обращать внимание на изменение ФДГ активности сердца в целом при сравнении ПЭТ-КТ в динамике.

Литература:

1. Siegel R, Naishadham D, Jemal A. Cancer statistics, 2012. CA Cancer J Clin. 2012 Jan-Feb; 62(1):10-29. doi: 10.3322/caac.20138.
2. Селиверстова Д.В., Евсина О.В. Кардиотоксичность химиотерапии. Сердце: журнал для практикующих врачей. 2016; 15 (1):50–57. doi: 10.18087 / rhj.2016.1.2115.
3. Florescu M, Cinteza M, Vinereanu D. Chemotherapy-induced Cardiotoxicity. Maedica (Buchar). 2013 Mar; 8(1):59-67.
4. Walker CM, Saldaña DA, Gladish GW, Dicks DL, Kicska G, Mitsumori LM, Reddy GP. Cardiac complications of oncologic therapy. Radiographics. 2013 Oct; 33(6):1801-15. doi: 10.1148/rg.336125005.
5. Borde C, Kand P, Basu S. Enhanced myocardial fluorodeoxyglucose uptake following Adriamycin-based therapy: Evidence of early chemotherapeutic cardiotoxicity? World J Radiol. 2012 May 28; 4(5):220-3. doi: 10.4329/wjr.v4.i5.220.
6. Wykrzykowska J, Lehman S, Williams G, Parker JA, Palmer MR, Varkey S, Kolodny G, Laham R. Imaging of inflamed and vulnerable plaque in coronary arteries with 18F- FDG PET/CT in patients with suppression of myocardial uptake using a low-carbohydrate, high-fat preparation. Journal Nuclear Medicine – 2009 Apr;50(4):563-8. doi: 10.2967/jnumed.108.055616.

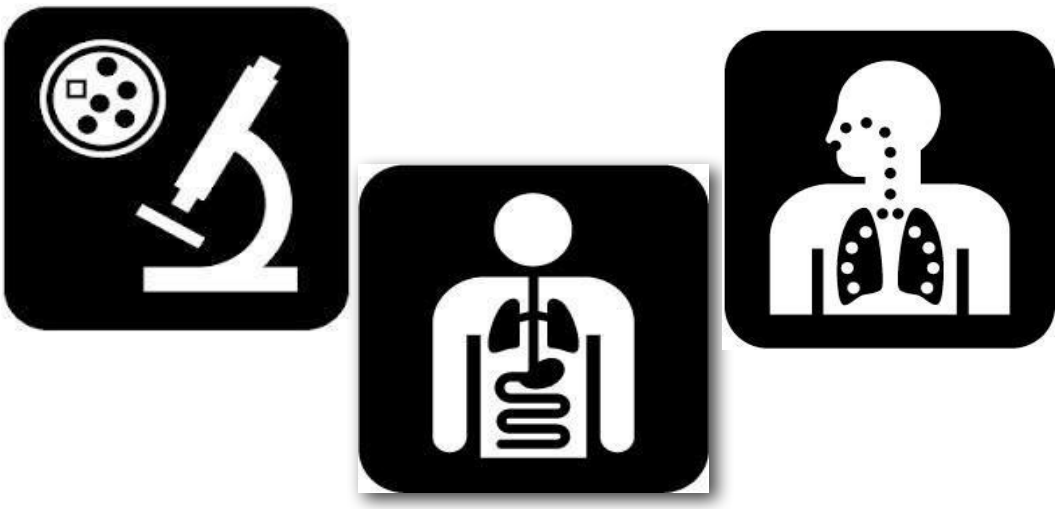

RS-Tendencies

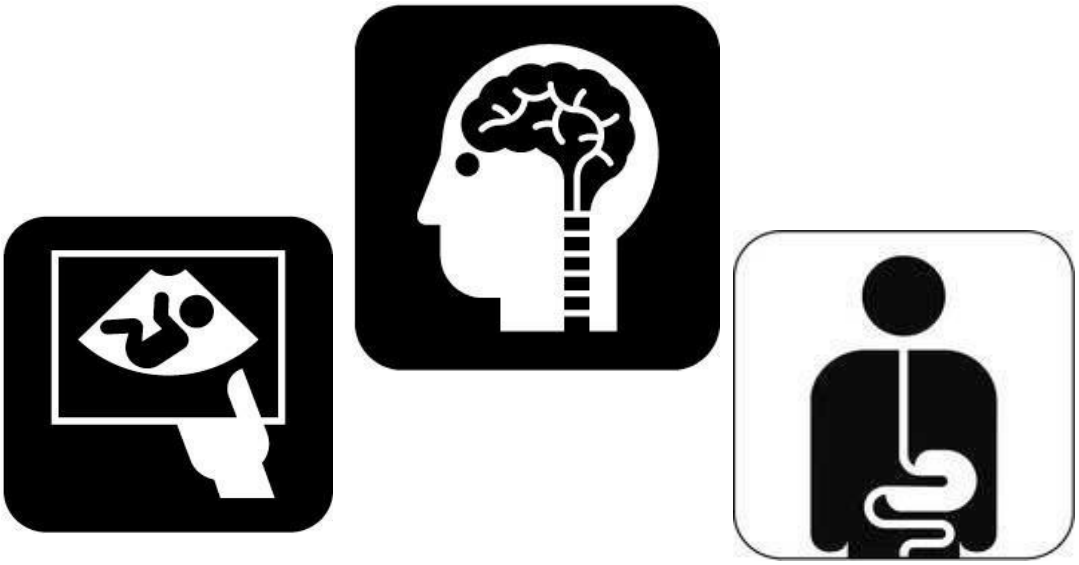

В ПОМОЩЬ ВРАЧУ

Uterus Imaging Reporting and Data System. Адаптированная версия классификации UI-RADS

Дадакина И.С.[1], Лбова О.А.[2], Гомболевский В.А.[3]

[1] ФГАОУ ВО Первый МГМУ им. И.М. Сеченова Минздрава России (Сеченовский Университет)

[2] ФГБОУ ВО РНИМУ им. Н.И. Пирогова МЗ РФ

[3] ГБУЗ «Научно-практический клинический центр диагностики и телемедицинских технологий ДЗМ»

Ключевые слова: саркома матки, UI-RADS, Uterus Imaging Reporting and Data System

Для корреспонденции: Дадакина Ия Сергеевна

E-mail: iya_dadakina@mail.ru

Для цитирования: Дадакина И.С., Лбова О.А., Гомболевский В.А. Uterus Imaging Reporting and Data System. Адаптированная версия классификации UI-RADS // Radiology Study. – 2019. – T1., №1. – С. 59-61.

Введение

Саркома матки - это редко встречающееся заболевание тела матки и составляет порядка 5% от всех опухолей матки и 1% от гинекологических заболеваний. Данную патологию выявляют чаще в постменопаузальном периоде.

Формы саркомы матки:

- лейомиосаркома
- эндометриальная стромальная саркома
- недифференцированная саркома

Клиническая симптоматика вариабельна и зависит от гистологического типа саркомы. Проявления данного заболевания неспецифичны, поэтому Центр по контролю и профилактике заболеваний (CDC) США предложил выполнение 1 раз в 2 года профилактических ультразвуковых исследований (УЗИ) женщин в возрасте от 35 до 65 лет на предмет выявления и характеризации очаговых изменений матки.

Система оценки схожа с широко известной BI-RADS (Breast Imaging Reporting and Data System) и имеет название UI-RADS (Uterus Imaging Reporting and Data System).

Классификация UI-RADS

UI-RADS 0: требуется повторная визуализация из-за некачественного исследования.

UI-RADS 1: нормальная матка, отсутствие образований.

UI-RADS 2: визуализируется доброкачественная опухоль матки (одна опухоль, < 5 см, без некроза, эхогенность соответствует доброкачественной миоме).

UI-RADS 3: визуализируется опухоль (и) матки, которая не может быть классифицирована как вероятно доброкачественная(-ые) (множественные опухоли, размер 5-10 см, отсутствие центрального некроза, неопределенная эхогенность).

UI-RADS 4: визуализируются опухоли матки, с признаками злокачественности (множественные опухоли, размер > 10 см, < 10% центральный некроз, промежуточная эхогенность).

UI-RADS 5: опухоль (опухоли) матки визуализируется/ются, наиболее вероятно злокачественная (множественные опухоли, размер > 10 см, >10% опухоли имеет/ют центральный некроз, эхогенность соответствует/ют злокачественному образованию).

UI-RADS 6: опухоль с ранее доказанной злокачественностью.

Рекомендации UI-RADS

UI-RADS 0: требуется повторная визуализация.

UI-RADS 1: рутинный скрининг.

UI-RADS 2: последующая визуализация в течение одного года; если опухоль не изменилась в размерах, продолжать рутинный скрининг. Если рост> 50% за один год, переход в категорию UI-RADS 3. Если клинические симптомы требуют

миомэктомии, то выполнить вместе с интраоперационной биопсией для того, чтобы определить достоверные признаки доброкачественности перед хирургическим вмешательством. Если клинические симптомы требуют полной резекции матки, выполнить без разрушения опухоли.

UI-RADS 3: последующая визуализация через шесть месяцев и далее через один год; если она не изменилась, продолжать выполнять стандартное трансвагинальное УЗИ. Стабильный UI-RADS 3 понизить до UI-RADS 2. Если рост> 50% за один год, обновить до UI-RADS 4. Если клинические симптомы требуют миомэктомии, выполнить с интраоперационной биопсией для того, чтобы определить достоверные признаки доброкачественности перед хирургическим вмешательством. Если клинические симптомы требуют полной резекции матки, выполнить операцию без разрушения опухоли.

UI-RADS 4: Клинический консилиум (кровотечение, анемия, диспареуния, частота мочевыделения), измерить уровень ЛДГ, и выполнить КТ или МРТ брюшной полости. Выполнить КТ грудной клетки. Перейти к безопасной резекции матки. Если женщина заинтересована в поддержании своей фертильности, миомэктомия может быть рассмотрена только после того, как по данным биопсии будет подтвержден доброкачественный процесс.

UI-RADS 5: Клинический консилиум. Выполнить альтернативную визуализацию, чтобы лучше охарактеризовать опухоль. Выполнение промежуточной КТ грудной клетки. Перейти к безопасной резекции матки. Не предлагать миомэктомию.

UI-RADS 6: Пациент под непосредственным наблюдением гинеколога-онколога и медицинского онколога.

Литература:

1. Hooman Noorchashm. An Open Letter to The American College of Radiology: On The Dangerous Deficit in Radiological Scoring of UterineTumors. https://medium.com/@noorchashm/an-open-letter-to-the-american-college-of-radiology-on-the-dangerous-deficit-in-radiological-46bfc9f02382

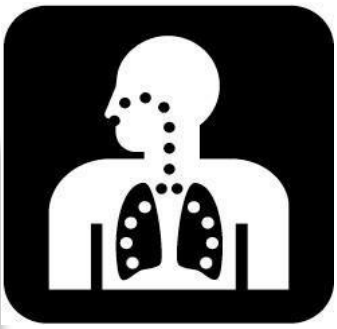

RS-TEST

1. Чем обусловлены изменения ската на данных МРТ изображениях?

a) Менингиома.

b) Воспалительный процесс в каменистой части височной кости.

c) Хордома.

d) Асимметрия пневматизации каменистой части височной кости.

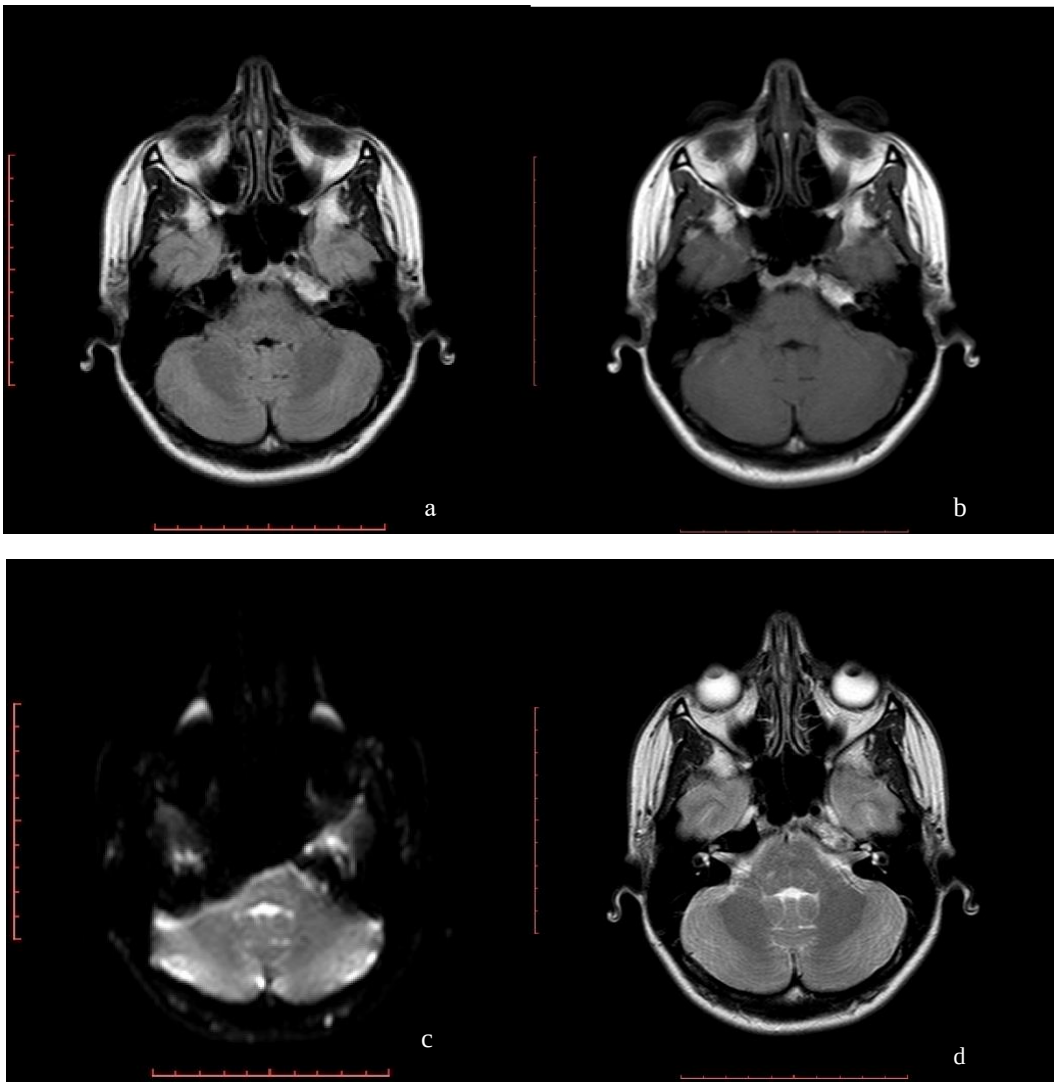

2. При каких значениях, по данным ПЭТ-КТ исследований, SUV (standardized uptake value) имеется вероятность наличия злокачественного образования в щитовидной железе?

a) 0-2.5.

b) 2.5-5.

c) 5-7.5.

d) 7.5-10.

e) Все ответы верны.

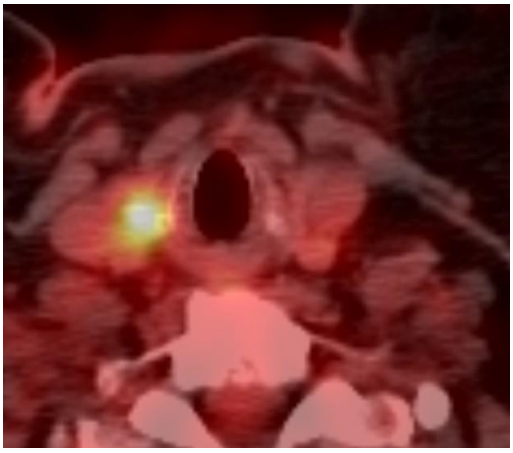

3. В каких случаях показано оперативное вмешательство при наличии аневризмы аорты? (Выберите несколько ответов)

a) Скорость роста более 0,3 см в год.

b) Скорость роста более 0,5 см в год.

c) Исходный диаметр грудного отдела аорты более 5,5 см (при первичном исследовании).

d) Исходный диаметр грудного отдела аорты более 4,5 см (при первичном исследовании).

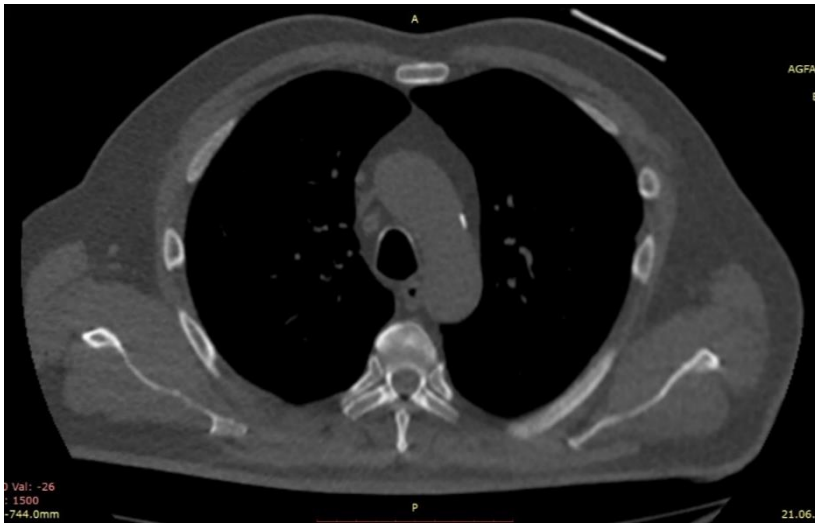

4. Как изменяется плотность кости при КТ с увеличением напряжения? *

a) Возрастает.

b) Не измеряется.

c) Уменьшается.

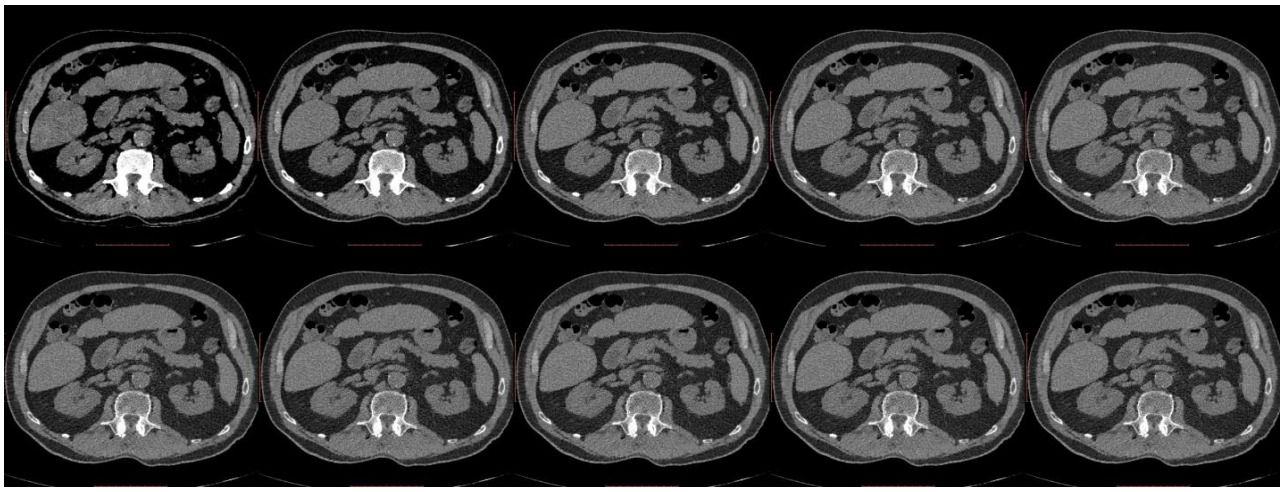

* Повышение вольтажа от левого верхнего до нижнего правого изображения на примере одного и того же исследования

5. Как изменяется плотность селезенки при КТ с увеличением напряжения? *

a) Возрастает.

b) Не измеряется.

c) Уменьшается.

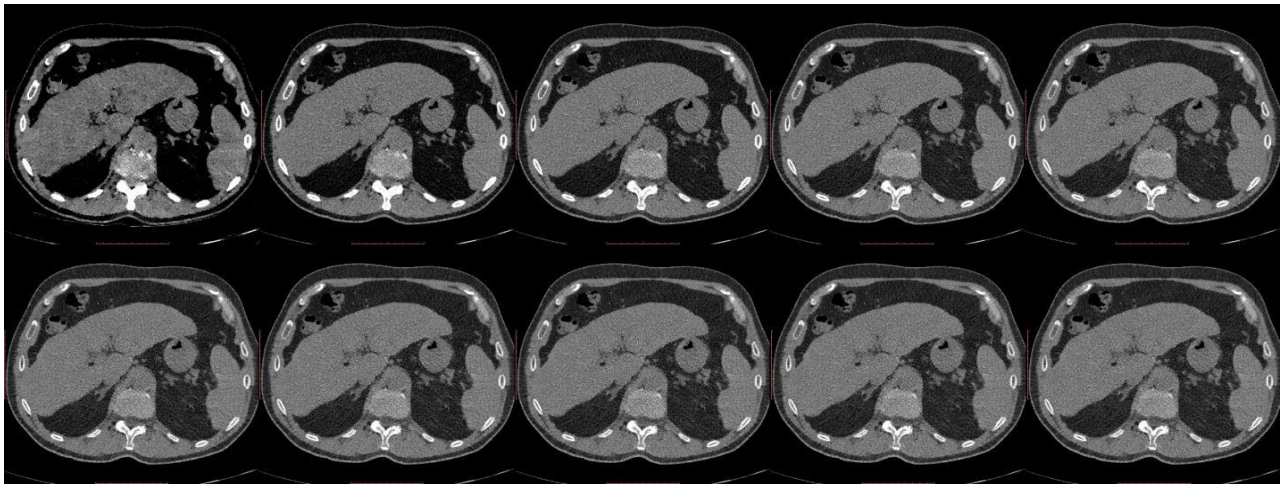

* Повышение вольтажа от левого верхнего до нижнего правого изображения на примере одного и того же исследования

6. Наиболее часто в костные структуры метастазируют следующие опухоли? (Выберите несколько ответов)

a) Рак молочной железы.

b) Рак печени.

c) Рак предстательной железы.

d) Рак легких.

e) Рак почек.

7. Какой паттерн кальцинации аорты характерный для атеросклеротического поражения?

a) Кольцевая кальцинация.

b) Сливная кальцинация.

c) Фрагментарная кальцинация.

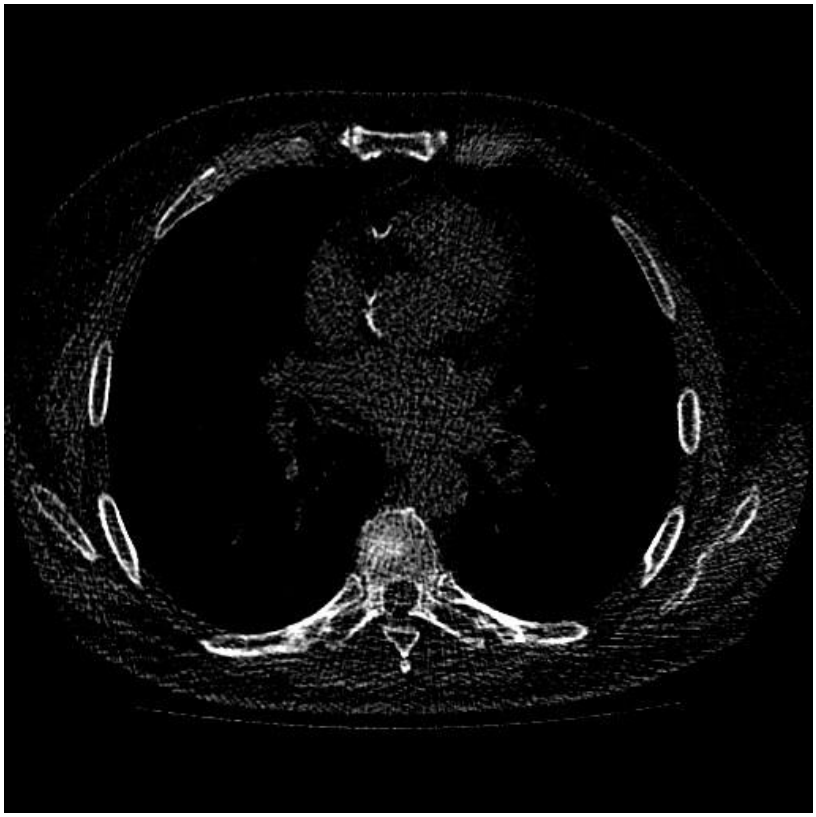

Ответы:

№1. – d)

№2. – e)

№3. – b), c)

№4. – c)

№5. – a)

№6. – a), c), d), e)

№7. – c)

RADIOLOGY

APRIL 2019

STUDY